

Akutní glomerulonefritida

Glomerulonefritidy jsou zánětlivá poškození glomerulů. Typickým nálezem je hematurie glomerulárního typu, tendence ke snížené glomerulární filtraci a často výskyt 🟡 hypertenze.^[1]

Akutní poststreptokoková glomerulonefritida

- 10-20 dní po infekci β -hemolytickým streptokokem (angína, faryngitida, impetigo);
- ukládání imunokomplexů antigen-protilátka do glomerulárních kapilár (vychytává také komplement C3);
- časté, zejm. u školních dětí, více u chlapců; manifestuje se hematurií, proteinurií a edémy;
- laboratorně v séru vzestup kreatininu, vzestup ASLO a pokles C3 složky komplementu;
- symptomatická léčba – kontrola bilance tekutin; léčba streptokokové infekce procainpenicilinem;
- prognóza příznivá, mikroskopická hematurie může přetrvávat až rok.^[1]

Jiné postinfekční akutní glomerulonefritidy

- vzácnější; po parotitidě či jiných bakteriálních a virových, popř. parazitárních infekcích (stafylokoky, klebsiely, salmonely, brucely, leptospiry, korynebakterie, kampylobaktery, rickettsie, viry hepatitidy B, CMV, VZV, EBV, Coxsackie, adenoviry, toxoplazmy, kandidy atd.);
- imunokomplexová etiologie; prognóza příznivá.^[1]

Rychle progredující glomerulonefritidy

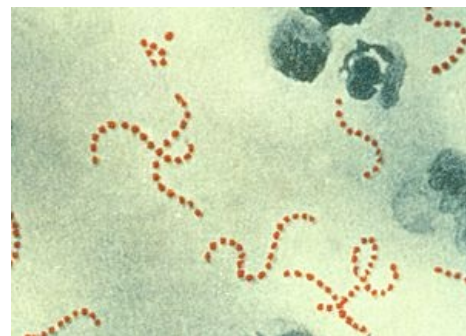- závažné nefropatie; porucha renálních funkcí již od počátku; progrese do chronické renální insuficience až chronického selhání ledvin.^[1]

Akutní poststreptokoková glomerulonefritis APGN

Akutní glomerulonefritidy jsou oboustranné, náhle vzniklé nemoci ledvin, při kterých jsou všechny glomeruly postiženy sterilním zánětem s proliferací buněčných elementů a klinicky jsou charakterizovány obrazem akutního nefritického syndromu. Většina akutních glomerulonefritid vzniká jako sterilní následek infekcí organismu. Z etiologického, klinického i prognostického hlediska nutno odlišovat akutní poststreptokokovou GN od jiných postinfekčních GN. APGN postihuje nejčastěji děti školního věku 5–12 let. Ve vyspělých zemích je výskyt asi 6–20:100 000, v rozvojových zemích je výskyt mnohem vyšší.

Etiopatogeneze

APGN je vyvolána hemolytickými streptokoky skupiny A, tzv. nefritogenními kmeny M (nejčastěji typ 12 a 49). Nemoc se rozbíhá 1–3 týdny po překonání streptokokové infekce (tonsillitis, pharyngitis, sinusitis, otitis media, scarlatina, impetigo contagiosa streptogenes, streptokokové fokusy). Nefritogenní streptokoky produkují antigeny, mezi nejdůležitější patří NSAP–streptokinasa (nephritogen strains associated protein), M-protein a tzv. endostreptosin. Za těmito antigeny přecházejí specifické protilátky, které po vazbě s antigenem vytváří in situ depozita imunokomplexů na vnější straně bazálních membrán kapilár glomerulu. Při APGN se uplatňuje i účinek streptokokového enzymu neuraminidasy, která mění strukturu IgG hostitele. Změněné IgG se tak stávají autoantigenem, dochází k tvorbě autoprotilátek (tzv. revmatoidní faktory) a po jejich vazbě se změněným IgG dochází k **tvorbě imunokomplexů**, které vypadávají ze sera při jeho ochlazení (tzv. kryoglobuliny). Patofyziologicky je při APGN přítomná intraglomerulární hypertenze a hyperfiltrace v přepočtu na nefron, přestože je snížená GF i průtok krve. Zajímavé jsou nové poznatky o patogenezi otoků při APGN a GN obecně. Dnes se za příčinu otoků pokládá primární retence natria v ledvinách – znamená to, že GN postihuje nejen glomeruly, ale i tubulární buňky, resp. reabsorpci natria v nich. Patologicko-anatomicky je APGN charakterizována obrazem endokapilární **proliferativní GN**.



Streptococcus pyogenes

Klinika

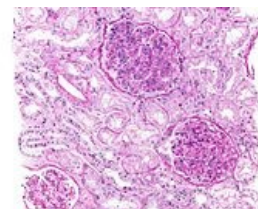
Asi u 30 % nemocných, u kterých se vyvine APGN, se zjistí už při infekci faryngu nebo pyodermii erythrocyturie. Následuje epizoda latence 1–3 týdny po faryngitidě, 4–8 týdnů po pyodermii. Nemoc po období latence začíná **celkovými příznaky**: nevolnost, nechutenství, bolesti hlavy, neurčitě bolesti v lumbální krajině. Děti mají často bolesti břicha, často i kolikovitého charakteru. Často je pozorována pacientem nebo jeho rodiči **makroskopická hematurie** – moč je tmavá, červenohnědá, barvy "vypraného masa". Typické jsou **otoky**, které se zpočátku objeví v oblasti očních víček, prstů a pretibiálně. Charakteristická může být **bledost** ve tvářích připomínající "panenku". Na počátku nemoci je obvykle **oligurie**, méně často anurie. Častým příznakem bývá **hypertenze** s hodnotami systolického TK v rozmezí 160–200 mmHg a diastoly 110–130 mmHg. Významná část nemocných má výše uvedené příznaky slabě vyjádřené, u jiných mohou dokonce chybět – hovoříme o oligosymptomatických formách.

Diagnostika

Krev v moči se chemicky a mikroskopicky zjistí vždy. Nejčastěji nacházíme mikroskopickou hematurii, ale přitomna může být i makroskopická hematurie. Proteinurie je obvykle v rozmezí 0,5–2 g/24 hod., proteinurie trvá několik dní, zpravidla po týdnu ustupuje, ale někdy může mít proteinurie i nefrotický charakter. V moči zjišťujeme hyalinní, erytrocytární nebo granulované válce. Osmolalita moče je vysoká. Složka C3 komplementu je přechodně snížena až v 90 % případů, do normy se vrací zpravidla do 8 týdnů, snížený může být i CH50. Koncentrace FDP a D-dimerů v seru a moči jsou zvýšené. Při vyšetření očního pozadí můžeme v rámci hypertenze nalézt spazmy drobných arterií, výraznější nález na očním pozadí však chybí. Sedimentace bývá zvýšená, v krevním obraze zjišťujeme mírnou diluční anémii, leukocytózu a střední trombocytopenii. Bývá zvýšená koncentrace fibrinogenu, faktoru VIII a aktivity plasminu. Nacházíme mírnou hypergamaglobulinemii, zvýšení IgG a IgM. Prokázat můžeme i kryoglobulinemii, cca u 50 % pacientů nacházíme pozitivitu RF. Důkaz streptokokové infekce provádíme vyšetřením titru ASLO, antideoxyribonukleasy B (anti-DNáza B), antihyaluronidasy. Pokud anamnesticky byla přítomna kožní infekce, pak ASLO je obvykle negativní a spolehlivější je průkaz anti-DNázy. Erytrocyty v moči mají změny buněčné membrány (nepravidelná zhrubnutí, výběžky) s charakteristickým nálezem > než 5–12 % akantocytů. Nález svědčí pro glomerulární erytrocyturií. GF bývá zřetelně snížena, kreatinin v seru bývá normální nebo zvýšený. Renální biopsie není při APGN indikována. Při diagnostickém algoritmu se pro ní rozhodujeme při atypickém průběhu, např. při podezření na membranoproliferativní GN nebo rychle progredující GN (RPGN).

Diferenciální diagnóza

Při akutní exacerbaci do té doby klinicky němé chronické GN se klinické obtíže objeví současně s infekcí, chybí období latence, koncentrace kreatininu je vyšší, je výraznější oligurie, snížená GF nemá tendenci k úpravě, ledviny na UZV bývají zmenšené. K odlišení jiných příčin hematurie je při atypickém průběhu APGN vhodné vyšetření C3 složky komplementu. Při prerenálních a postrenálních (urologických) příčinách je koncentrace C3 vždy v normě. Hemolyticko-uremický syndrom má kromě hematurie a oligurie i výraznou trombocytopenii a charakteristické změny erytrocytů v krevním nátěru. Při RPGN se v protikladu k APGN hodnoty GF po iniciálním poklesu nezlepšují, naopak progresivně se zhoršují a nemocní postupně přechází do stavu chronické renální insuficience. Membranoproliferativní GN často začíná stejným klinickým obrazem akutního nefritického syndromu, koncentrace C3 se však nevrací k normě ani po 8 týdnech. Hereditární nefritidy odliší rodinná anamnesa, výskyt poruch sluchu a zraku, nevýznamně zvýšená sedimentace a nezměněná koncentrace C3. Definitivní odpověď je výsledek renální biopsie. Polyarteriitida nodosa se kromě akutního nefritického syndromu projevuje horečkou, postižením kloubů, splenomegalií a neuritidou. Wegenerova granulomatosa začíná obvykle systémovými, plicními a očními projevy a nefritický syndrom se objevuje až později v průběhu nemoci. Esenciální kryoglobulinemie může začínat nefritickým syndromem, ale jsou přítomny i artralgie, exantém a Raynaudův jev.



Histologie postinfekční glomerulonefritidy.

Komplikace

Nejzávažnější komplikací je srdeční selhání z hypervolemie a hypertenze. Klinicky se projevuje jako plicní edém, ortopnoe, tachypnoe, tachykardie, gallop. Při náhlém vzestupu TK a rozvoji hypertenzní krize vzniká edém mozku, který se projeví záchvatem hypertenzní encefalopatie. Klinickým korelátem jsou zde bolesti hlavy, zvracení, tonicko-klonické křeče s poruchami zraku, bezvědomí. Někdy zůstává i po úpravě klinického stavu dlouhodobě mírná zbytková proteinurie nebo erytrocyturie. Ještě za 6 nebo i 12 měsíců se může objevit mikroskopická erytrocyturie po nadměrné fyzické námaze nebo při interkurentní infekci u nemocných, kteří už měli negativní nález v moči. V rozhodnutí, či mikroskopická hematurie nebo proteinurie je ještě důkazem aktivity nemoci nebo již přechodu do chronické formy, nám pomáhá renální biopsie (neprovádíme ji obvykle dříve, než za 12 měsíců) nebo vyšetření selektivnosti proteinurie a koncentrace C3 složky komplementu.

Terapie

Pacienta s APGN se doporučuje hospitalizovat. Platí zásada, že léčba je symptomatická, tj. léčí se jen komplikace. Základem léčby je fyzický klid, a to pokud možno až do vymizení příznaků aktivity nemoci (ústup hypertenze, edémů, makroskopické hematurie, proteinurie a pokles sedimentace). Dalším základním bodem terapie je dieta: v prvních dnech se ordinuje sacharidová dieta a pacientům se podává jenom tolik tekutin ve formě slabého čaje, kolik činí diuresa a perspiratio insensibilis (obvykle 500–700 ml). S ústupem oligurie se přísun tekutin postupně zvyšuje a podává se strava s omezeným příjmem soli a bílkovin do té doby, dokud nevymizí nejzávažnější příznaky nemoci (hypertenze a otoky). Obvykle po 7–14 dnech pacient může přijímat normální stravu. Výjimkou jsou jen stavy s rozvojem renální insuficience. Streptokoková infekce se vždy znovu přeléčí penicilinem. Na klasické schéma dávkování (tj. "adekvátní" dávky po dobu 10 dní) navazujeme profylakticky Penclenem 2 × 1 tbl. denně nebo depotním PNC (Pendepon 6 měsíců od vzniku nemoci.) Jiní autoři však penicilinovou profylaxi nedoporučují. Při alergii na penicilin můžeme podávat makrolidy. Po odeznění akutních příznaků onemocnění se pod clonou ATB mají chirurgicky odstranit ložiska obsahující streptokoky (tonsillektomie, extrakce zubů). Po takovémto výkonu nezřídka nastane dočasná aktivizace onemocnění, která se projeví zvětšením hematurie a zrychlením sedimentace erytrocytů. Na JIRP přichází pacienti s těžkou formou onemocnění, kdy prokazujeme oligoanurii, srdeční selhání nebo těžkou hypertenzi. Při anurii omezujeme přísun tekutin, podáváme diuretika. Oligoanurie je vyvolána lokální aktivací hemokoagulace a ucpáním glomerulárních kapilár tromby, proto se v této indikaci osvědčil heparin 100–300 j/kg pomalu i.v. nebo ještě výhodněji nízkomolekulární heparin. Antikoagulační terapii doplníme antiagregační léčbou (dipyridamol, tiklopidin). Hypertenzi zpravidla ovlivňujeme redukcí soli a tekutin v dietě, farmakologicky podáváním diuretik nebo preparátů ACE-I. Při hypertenzní krizi upřednostňujeme nitroprussid, křeče tlumíme Diazepamem. Při selhání srdce je dialýza účinnější než katecholaminy. Při terapii APGN jsou kontraindikovány kortikosteroidy, neboť mohou vést k náhlému vzestupu TK.

Prognóza

APGN se pokládá za benigní nemoc, která se ve většině případů vyléčí za 4–6 měsíců. U části nemocných je průběh protrahovaný nebo zůstávají reziduální změny ve formě mikroskopické hematurie po tělesné zátěži nebo infekci. Prognóza je horší u pacientů s přetrvávající hypertenzí a proteinurií, které jsou spojeny s vývojem irreverzibilní glomerulosklerozy.

Akutní nestreptokokové postinfekční GN

Jde o sterilní imunopatologicky podmíněné záněty glomerulu, které vznikají po nestreptokokové infekci organismu. Etiologie akutních postinfekčních GN je různorodá. Mohou být vyvolány stafylokoky, *E. Coli* a jinými bakteriemi (např. při infikovaných umělých zkratech – tzv. shuntová GN, při subakutní infekční endokarditidě – častá u i.v. narkomanů, při pyodermii a tonzillopharyngitidách), viry (HBV, parotitis, Coxsackie, ECHO, CMV, influenza A, B), jiné mikroorganismy (*Listeria monocytogenes*, *Toxoplasma gondii*, *Candida albicans*). Morfologicky se při akutních nestreptokokových postinfekčních GN zjistí prognosticky závažnější formy GN, např. membranoproliferativní nebo membránová GN. Při akutních postinfekčních GN je klinický i laboratorní obraz stejný jako při APGN, ale chybí zde důkazy prodělané streptokokové infekce. Prognóza akutních nestreptokokových postinfekčních GN je podstatně horší než při APGN. Tyto GN mají obvykle protrahovaný průběh s tendencí k přechodu do chronicity a proto je podle morfologického obrazu obvykle nutná i mnohem intenzivnější léčba než při APGN. Nejzávažnější prognosu mají povirové GN, zatímco při mnohých postbakteriálních GN se po vyléčení infekce upraví i samotná GN.

Odkazy

Související články

- Glomerulonefritidy: Rychle progredující glomerulonefritida • Chronické glomerulonefritidy • Akutní glomerulonefritida/kazuistika
- Akutní selhání ledvin
- Hemolyticko-uremický syndrom
- Vyšetření moči

Reference

- LEBL, J, J JANDA a P POHUNEK, et al. *Klinická pediatrie*. 1. vydání. Galén, 2012. 698 s. s. 605-606. ISBN 978-80-7262-772-1.

Zdroj

- MUDr.HAVRÁNEK, Jiří: Akutní glomerulonefritida

Užitečné informace

Glomerulonefritidy (slovensky) (<https://www.techmed.sk/glomerulonefritidy/>)