

Akutní končetinová ischemie



Toto je výukový text pro pregraduální studium zveřejněný v otevřeném prostředí. **Nejde o oficiální doporučené postupy.**

Více podrobností najdete na stránce Vyloučení odpovědnosti.

Akutní končetinová ischemie je náhle vzniklý stav, který ohrožuje vitalitu končetiny, dochází ke kritickému poklesu perfuze a ischemizaci jejích tkání. Při trvání do 2 týdnů mluvíme o akutní končetinové ischemii, od 2 do 4 týdnů o subakutní. Nejčastěji vzniká na podkladě embolizace (při fibrilaci síní, dysfunkci levé komory) nebo trombózy (ateroskleróza, tepenné aneurysma končetinové tepny, vaskulitida).

Klinický obraz

Klinický obraz akutního tepenného uzávěru na podkladě trombózy bývá méně závažný, jedná se většinou o trombózu nasedající na rupturu aterosklerotické plátu, tudíž **uzávěr vzniká v již ischemickém terénu, kde bývá vyvinuté kolaterální řečiště.**

Charakteristických je „**5P**“ (*pain, pulselessness, palor, paresthesia, paralysis*), tedy 🧯 **bolest, oslabené nebo vymizelé pulzace tepen končetin, bledost, parestezie, porucha motorické funkce.**

🔍 *Podrobnější informace naleznete na stránce Chronická ischemická choroba dolních končetin.*

Diferenciální diagnostika

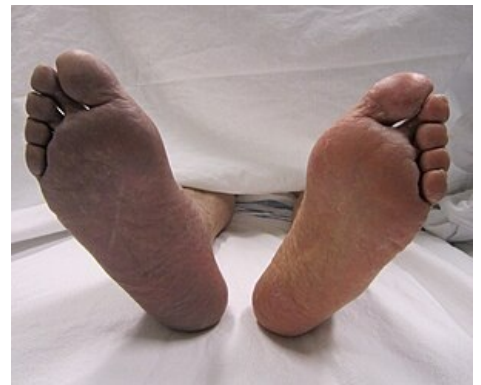- flebotrombóza (⚠️ **zde končetina nebude bledá a chladnější, ale naopak teplá**),
- phlegmasia alba dolens (dochází k ischemizaci končetiny, ale na základě vnějšího útlaku tepen při značném otoku končetiny na podkladě hluboké žilní trombózy (HŽT) a venostázy),
- kritická končetinová ischemie,
- neuropatie.

V diferenciální diagnostice pomýšlet na souvislost s disekcí aorty.

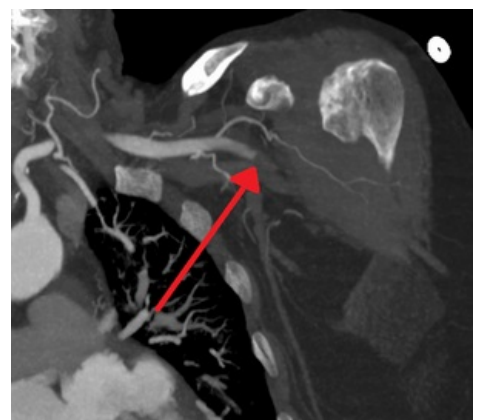Diagnostika

1. **Osobní anamnéza** – pátráme po rizikových faktorech a anamnéze ICHS, fibrilace/flutteru síní, ICHDK, kardiovaskulárních, cévních a revaskularizačních výkonech
2. **Fyzikální vyšetření** – viz výše, pulzace vyšetřujeme na dolních končetinách na a. femoralis, a. poplitea, a. tibialis posterior (za vnitřním kotníkem) a a. dorsalis pedis, anamnéza 🧯 klaudikací, 🧯 palpitací v předchorobí.
3. **EKG** – pátráme po fibrilaci/flutteru síní.
4. **Laboratorní vyšetření** – krevní obraz, parametry koagulace, biochemie, kreatinkináza, myoglobin, laktát, ABR, renální parametry, laktátdehydrogenáza, případně další parametry dle KO.
5. **Duplexní sonografie** tepen končetin anebo **CT angiografie** nebo angiografie.







Postup



Cyanóza způsobena akutní arteriální trombózou pravé dolní končetiny



Akutní uzávěr a.axillaris

Postup léčby pacienta s akutní končetinovou ischemií	
1.	Rychlá anamnéza, fyzikální vyšetření, TF, TK, SpO2, 12 svodové EKG, kontinuálně pacienta v počátku monitorujeme, zajistíme periferní vstup, necháme nalačno, neprodleně kontaktujeme angiologii anebo cévní chirurgii.
2.	Pacient je urgentně ohrožen amputací a rizikem smrti. Nikdy nepodáváme i.m. injekce (relativní kontraindikace trombolýzy kvůli riziku krvácení během trombolýzy), nepodáváme vazodilatancia (steal fenomén). Pacient je ve vysokém riziku sepse, šoku s multiorgánovým selháním.
3.	Heparin  5000-10000 IU bolus, poté kontinuálně s cílem aPTT na 60-80 s (dle situace např. 30000 IU za 24 hodin s úpravou na cílové aPTT).
4.	Končetina musí být v teple, vhodné pravidelně měřit obvod.
5.	Analgetika i.v. Dolsin  50-100 mg i.v. nebo Morphin  5-10 mg i.v. nebo Fentanyl  0,05-0,1 mg (1-2 ml) i.v. Při podání opiátů nitrožilně je nutná pečlivá monitorace pacienta ( útlum dechového centra, hypotenze a progresse oběhové nestability).
6.	U proximálních uzávěrů DK (chybějící pulzace v třísle) chirurgická trombektomie.
7.	U distálních uzávěrů DK spíše perkutánní trombektomie, případně v kombinaci s lokální trombolýzou.
8.	U proximálních uzávěrů HK chirurgická trombektomie, u distálních spíše antikoagulace.
9.	 Rozvoj reperfučního syndromu (otok, bolest) - rhabdomyolýza, hyperkalémie, metabolická acidóza, akutní poškození ledvin, DIC, kompartment syndrom (při jeho rozvoji nutno provést fasciotomii).

Diagnostický a terapeutický postup by měl být stanoven konsensuálně – angiologem, radiologem a cévním chirurgem. Léčebné modalitty jsou 3 – katetrizační, chirurgická a farmakologická léčba. Obecně platí že, distální uzávěr tepen HK a uzávěr tepen DK pod tříselným vazem jsou doménou intervenčního angiologa/intervenčního radiologa (aspirační nebo mechanická trombektomie, lokální trombolýza). Uzávěr pánevního řečiště a uzávěry tepen paží a předloktí jsou doménou chirurga (chirurgická trombektomie/embolektomie).



Vyzkoušejte si kvíz Akutní končetinová ischemie!