

# Akutní koronární syndromy



Toto je výukový text pro pregraduální studium zveřejněný v otevřeném prostředí. **Nejde o oficiální doporučené postupy.**

Více podrobností najdete na stránce Vyloučení odpovědnosti.

**Akutní koronární syndromy (AKS)** představují soubor nemocí při kterých se sníží tok krve koronárními cévami do srdce.

Termín zahrnuje tři klinické stavy:

- nestabilní anginu pectoris (klinický obraz ischemie, negativita troponinů),
- NSTEMI (infarkt myokardu bez ST elevací, pozitivita troponinu),
- STEMI (infarkt myokardu s ST elevacemi, pozitivita troponinu).

## Klinický obraz

Typické symptomy jsou 🧡 stenokardie s propagací do HK (typicky levé), mandibuly, epigastria, 🧡 dušnost, 🧡 nauzea, 🧡 zvracení, 🧡 opocení, 🧡 úzkost, 🧡 slabost, známky srdečního selhání, náhlé úmrtí (⚠️ **diabetici a ženy nemusí mít typicky vyjádřený obraz ischemie, diabetici mohou mít pouze náhle vzniklou dušnost tj. ekvivalent stenokardie**).

## Diferenciální diagnostika

- plicní embolie,
- hypertenzní krize,
- disekce aorty (⚠️ **kruté bolesti vystřelující mezi lopatky**),
- srdeční selhání,
- chlopenní vady (aortální stenóza),
- myokarditida,
- perikarditida,
- pleuritida,
- arytmie,
- Gastroezofageální reflux,
- Vertebrogenní algický syndrom,
- herpes zoster.

## Diagnostika

1. **EKG** – na počátku možné vysoké T vlny (hyperakutní T), u STEMI elevace ST úseku (alespoň ve 2 sousedních svodech), u NSTEMI deprese ST úseku a inverze T vln, někdy i normální nález u NSTEMI (v tomto případě EKG opakovat, myslet na infarkt zadní stěny a pravé komory – doplnit patřičné svody), ⚠️ **při blokadě Tawarova raménka, stimulovaném komorovém rytmu nemusí být ischemické změny na EKG jasně patrné (u nově vzniklé LBBB či RBBB + LAH a klinického obrazu IM se postupuje jako u STEMI).**

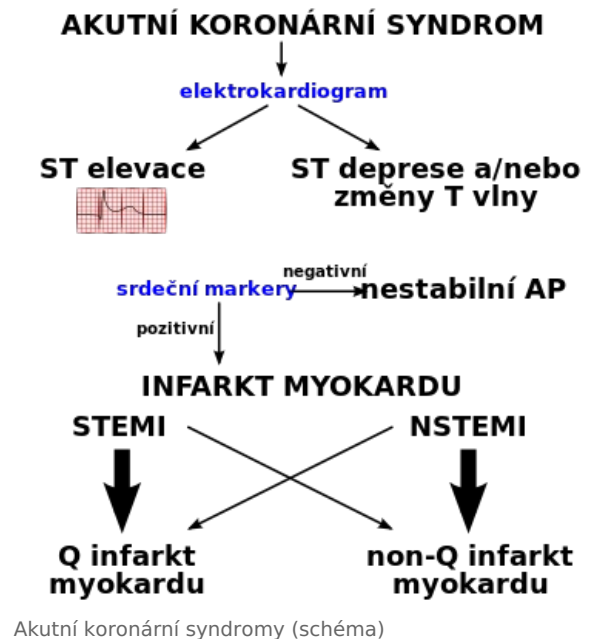
2. **Laboratorní vyšetření** – KO, biochemie, CRP, koagulace, high sensitivity troponin (u STEMI na výsledek nečekáme, rovnou pacienta posíláme na katlab; u pacientů s nízkou až střední pravděpodobností IM při známkách neodpovídajících STEMI, při absenci trvalé bolesti na hrudi či hemodynamické nestability, opakujeme odběr za 1 až 3 hodiny a sledujeme dynamiku).

3. **Echokardiografie, CT angiografie** – v případě diagnostických rozpaků (plicní embolie, akutní aortální syndrom), k získání doplňujících informací (u jasných známek IM, STEMI ovšem rovnou na katlab).

4. **Koronarografie** – okamžitě indikována u STEMI a u NSTEMI s trvalou bolestí na hrudi, při hemodynamické nestabilitě, známkách srdečního selhávání a závažných arytmiích.

## Postup

1. Rychlá **anamnéza, fyzikální vyšetření** včetně známek městnání (CAVE mechanické komplikace IM – např. šelesty), **TF, TK, SpO2, 12 svodové EKG**, kontinuálně monitorujeme rytmus (neustále mít k dispozici defibrilátor), zajistit žilní vstup.



2. **ASA 250 mg i.v.** (Kardegic, 1 amp. = 500 mg) nebo 200–300 mg p.o. (1tbl. = 100 mg) rozkousat + dle posledních guidelines možné zvážit v rámci předléčby před PCI přidat u pacientů se STEMI a u pacientů s NSTEMI směřovaných k PCI za více než 24 hodin také **ticagrelor (Brilique)** 180 mg p.o. (2 tbl.)/prasugrel (Efient) 60 mg p.o. (6 tbl.; KI u pacientů po CMP). Pokud nejsou tyto preparáty k dispozici, možné podat clopidogrel (Trombex) 300–600 mg (4–8 tbl.). Pokud je předpoklad, že pacient s NSTEMI podstoupí do 24 hodin PCI (rozhoduje se dle KO, viz výše), předléčba duální antiagregancí není doporučována.

3. U pacientů se STEMI a NSTEMI, u kterých se **předpokládá PCI do 24 hodin, podáme heparin** 70–100 IU/kg bolus (současně s antiagregací), poté infuze titrovaná do aPTT 60–80 s, pacienti na NOAC/DOAC postačuje heparin úvodní bolus 60 IU/kg. Pokud předpoklad, že pacient s NSTEMI podstoupí PCI za více než 24 hodin, doporučován fondaparinux 2,5 mg/den s.c. U pacientů se STEMI i NSTEMI možné podat jako alternativu enoxaparin (Clexane) 1mg/kg 2x denně po 2 dny (CAVE pacienti s pokročilým CKD, redukce jen 1x denně).

4. **Kyslík při dušnosti**, SpO2 pod 95 %.

5. **Analgetika** při silných bolestech (morfin 5 mg i.v. frakcionovaně, fentanyl 1–2 ml i.v.)

6. **Kontroverzní užití betablokátorů** v akutním managementu (negativně inotropní efekt, při neznámé EF LK mohou prohloubit hemodynamickou nestabilitu. Betablokátory je nutno v akutní fázi IM podávat s rozvahou – vždy při znalosti EF LK a s vědomím, že se jedná o lék působící negativně inotropně.

7. **Diuretika** při známkách městnání u levostranného srdečního selhání (furosemid 20–40 mg i.v.).

8. **Nitráty** i.v./1-2 vstříky při symptomech AP, vyšším TK.

9. **PCI urgentně do 120 minut** od stanovení pracovní diagnózy STEMI.

## Killipova klasifikace srdečního selhání

<b>I</b>	bez známek srdečního selhání
<b>II</b>	mírné známky městnání
<b>III</b>	kardiální plicní edém
<b>IV</b>	kardiogenní šok



**Vyzkoušejte si kvíz Akutní koronární syndromy!**

## Související články

- Infarkt myokardu
- Nestabilní angina pectoris
- Angina pectoris
- Biochemická vyšetření u akutního infarktu myokardu
- Kardiomarkery (1.LF, NT)
- Ischemické změny na elektrokardiogramu