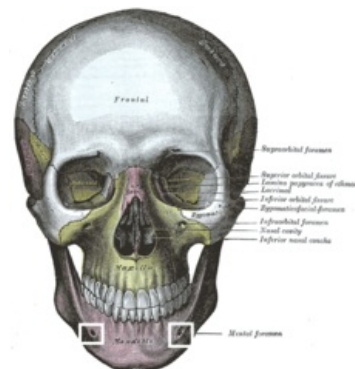


Anestezie na foramen mentale

Jedná se o svodnou anestezii v dolní čelisti používanou v zubním lékařství.

Foramen mentale, z kterého vystupuje *nervus mentalis*, leží mezi hroty kořenů dolních premolárů ve vzdálenosti kolem 5 mm pod jejich apexy. Ústí *foramen mentale* směřuje dorzokraniálně. **Nervus mentalis** je terminální větev *n. alveolaris inferior*, který vychází jako jedna z větví *n. mandibularis* (třetí větev *n. trigeminus*). Tato anestezie se dnes příliš nepoužívá, lze ji nahradit anestézií infiltrační, nebo svodnou anestézií mandibulární. Pokud je anestezie aplikována, tak nejčastěji jako doplňková metoda pro lepší znecitlivění vestibulární sliznice dolní čelisti v rozsahu řezáků, špičáku až po premoláry.



Rozsah anestezie

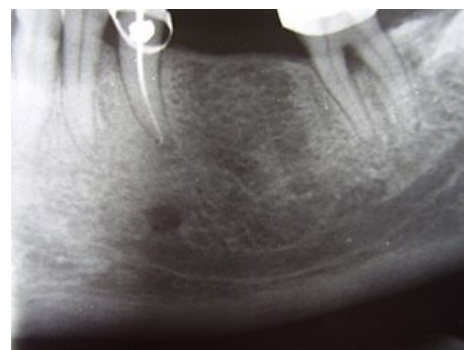
Zuby od dolního prvního premoláru, případně špičáku po střední čáru (řezáky). Sliznice a kůže poloviny dolního rtu a brady.

Provedení

Technika provedení anestezie na *foramen mentale* může být extraorální nebo intraorální.

Intraorální podání anestetika je v praxi častější a aplikuje se u sedícího pacienta s mírně otevřenými ústy. Vložíme do ústního koutku palec volné ruky a napneme v oblasti premolárů dolní přechodnou řasu. Směrem shora dolů zavedeme mezi kořeny premolárů injekční jehlu do hloubky 5-10 mm. Jakmile dosáhneme kontaktu s kostí, aspirujeme a poté deponujeme asi 1,5 ml anestetika.

Extraorální cesta je spíše alternativní a provede se transkutánně, kdy se palpací nahmatá *foramen mentale*. Technika extraorální se využívá pro nerovnováhu blokádu *n. mentalis*, při operacích měkkých tkání dolního rtu (poraněné měkké tkáně, tumory).



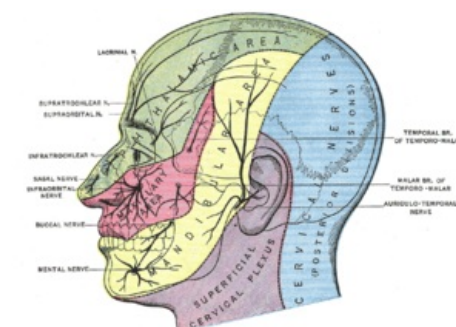Foramen mentale a canalis mandibulae na RTG

Nástup účinku

Do 5 minut. Pacient ucítí mravenčení u dané poloviny dolního rtu a alveolu v rozmezí řezáků a špičáků.

Komplikace

Nejčastější komplikací je hematom vzniklý průnikem jehly přes větev *ramus mentalis arteriae (venae) alveolaris inferior*.



Větvě *n. trigeminus* a jeho inervace jednotlivých oblastí

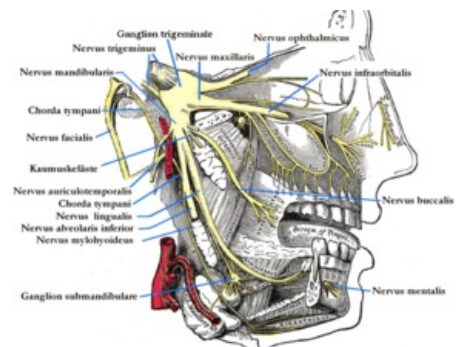
Odkazy

Související články

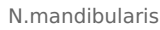- Anestetika
- Lokální a svodná anestezie
- Nervus trigeminus
- Extrakce zubů

Použitá literatura

- ŠEDÝ, Jiří. *Kompendium stomatologie. I, [Obecné aspekty stomatologie]*. 1. vydání. Praha : Triton, 2012. ISBN 978-80-7387-543-5.
- PAZDERA, Jindřich. *Základy ústní a čelistní chirurgie*. 2. vydání. Olomouc : Univerzita Palackého v Olomouci, 2011. ISBN 978-80-244-2660-0.
- MAZÁNEK, Jiří a František URBAN, et al. *Stomatologické repetitorium*. 1. vydání. Praha : Grada Publishing a.s., 2003. 456 s. ISBN 80-7169-824-5.



N.trigeminus



N.mandibularis