

Atlantookcipitální dislokace

Atlantookcipitální dislokace vzniká následkem *poranění ligamentárního komplexu spojujícího atlas a záhlaví*.

Podle **klinického obrazu** dělíme pacienty na 2 skupiny:

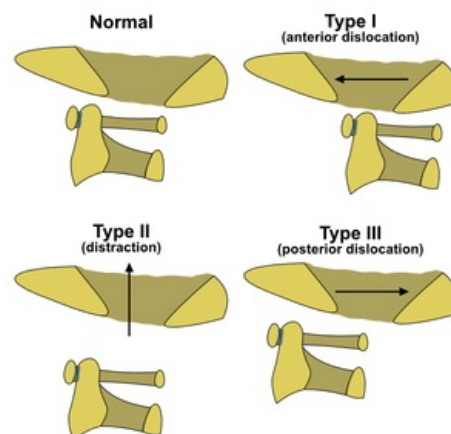
1. bez významnější neurologické léze (CAVE: přehlédnutí poranění),
2. s těžkým deficitem a poruchou vitálních funkcí.

Grafické vyšetření sestává z:

- RTG kraniocervikální junkce v transorální projekci a bočné projekci (standardní předozadní CC přechod nezobrazí kvůli sumaci s dolní čelistí), * CT, popř. MRI.

Terapie: Zásadní kontraindikací je tah trakcí v podélném směru!

- Operační řešení zahrnuje okcipitocervikální fúzi zadním přístupem a poté 3 měsíce fixace ve Philadelphia límci (obecné pravidlo po operačním řešení úrazů krční páteře),
- konzervativní variantou je několik měsíců trvající imobilizace v halovestě.



Typy atlantookcipitálních dislokací

Odkazy

Externí odkazy

-  Poranění páteře (<http://mefanet.lfp.cuni.cz/clanky.php?aid=328>)
- PubMed: Atlanto-occipital dislocation (<https://www.ncbi.nlm.nih.gov/pmc/articles/PMC4363805/>)

Použitá literatura

- SAMEŠ, M, et al. *Neurochirurgie*. 1. vydání. Praha : Jessenius Maxdorf, 2005. ISBN 80-7345-072-0.