

Atrézie jícnu

Atrézie jícnu je vývojová vada jícnu, kdy jícen je slepě ukončen a často je píštělí spojen s tracheou (až v 85 %), díky čemuž vzniká riziko aspirace. Výskyt je 1:2000 až 1:4000, obě pohlaví bývají postižena stejně.^[1]

Etiologie

- porucha diferenciacie primární embryonální střevní trubice v jícen, průdušnici a plíci
- může být součástí tzv. VACTERL – vývojové vady páteře, anorektální oblasti, srdce, ledvin a rádia (**V**ertebral anomalies, **A**nal atresia, **C**ardiovascular anomalies, **T**racheoesophageal fistula, **E**sophageal atresia, **R**enal and/or **R**adial anomalies, **L**imb defects)

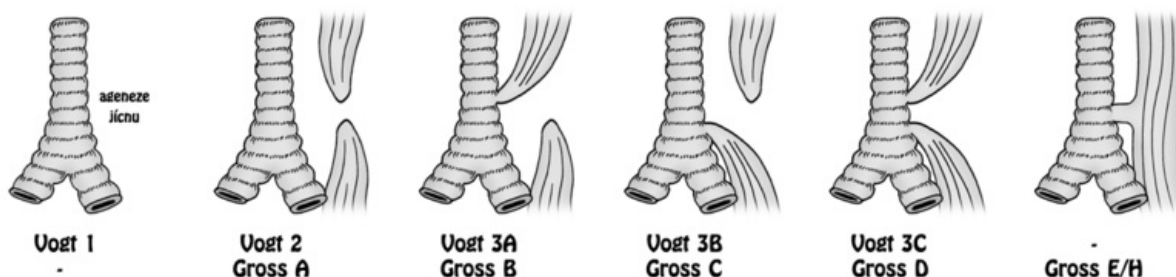
Klasifikace

1. dle Vogta (I-III) ^[2]:

- typ I: úplné chybění jícnu nebo místo jícnu vazivový pruh, <1%
- typ II: dva vzdálené pahýly, píštěl nepřítomna, 8%
- typ IIIa: horní ezofagotracheální píštěl, dolní slepý vak 1%
- typ IIIb: dolní ezofagotracheální píštěl, horní slepý vak, nejčastější (85-90%)
- typ IIIc: horní a dolní ezofagotracheální píštěl 1%
- H-píštěl: jícen průchodný, přítomna píštěl ve tvaru H mezi jícnem a tracheou 5%

2. dle R. E. Grosse (A-E/H)

UROZENÉ ATRÉZIE/PÍŠTĚLE JÍCNU - KLASIFIKACE



Klasifikace atrézie jícnu dle Vogta/Grosse

Klinický obraz

- prenatálně: **polyhydramnion** (a s ním spojené riziko předčasného porodu)
- postnatálně: **nadměrné slinění**, při prvním pití **kašel**, **cyanóza**, **aspirace**^[1]

Diagnostika

- nelze zavést žaludeční sondu
- RTG hrudníku a břicha^[1]
- rtg kontrastní vyšetření jícnu – nástřik vodné kontrastní látky sondou do pahýlu jícnu, který u nejčastějšího typu atrézie Vogt IIIb slepě končí v úrovni Th 2-4

Léčba

- operativní uzavření tracheoezofageální píštěle – co nejdříve po porodu (nebezpečí aspirace)

Odkazy

Související články

- Vrozené atrézie a stenózy gastrointestinálního traktu: Vrozená hypertrofická stenóza pyloru, Atrézie a stenózy tenkého střeva, Anální a rektální atrézie
- Vrozené vývojové vady dýchací soustavy

Reference

1. MUNTAU, Ania Carolina. *Pediatric*. 4. vydání. Praha : Grada, 2009. s. 358. ISBN 978-80-247-2525-3.

2. ZEMAN, Miroslav et al. *Speciální chirurgie*. 2. vyd. Praha: Galén, 2004. s.504 ISBN 80-7262-260-9