

Bolest v orofaciální oblasti

Tento článek pojednává o bolesti lokalizované do oblasti dutiny ústní a obličeje. O obecné problematice pojednává článek Bolest.

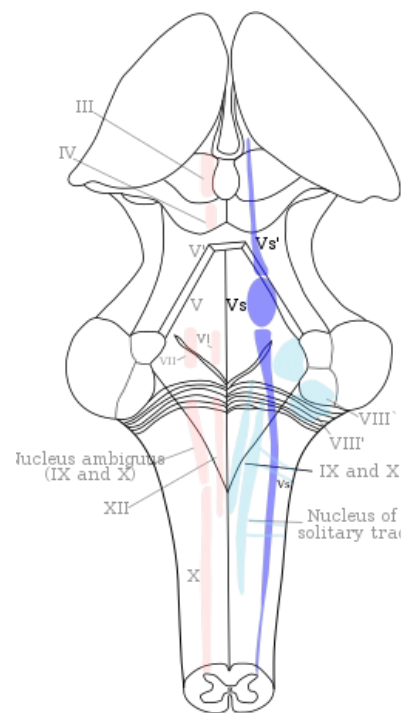
Bolest v orofaciální oblasti může vzniknout v důsledku celé řady patologických stavů. Může mít mnoho odlišných forem.

Vedení bolesti z dutiny ústní

Bolest je vedena primárně dvěma typy nervových vláken. **Tupá, špatně lokalizovatelná** algie je vedena pomalými nemyelizovanými **vláknky typu C**, oproti tomu **ostrá, pronikavá a přesně lokalizovatelná** bolest je vedena rychlými myelizovanými **vláknky typu Aδ**. Základní dráha vedení bolesti z orofaciální oblasti je tříneuronová.

1. Neuron je lokalizovaný v jednom z jader senzitivních nervů, hlavně tedy ganglion Gasseri (n. V.), ganglion geniculi (n. VII), popřípadě ganglia IX. a X. hlavového nervu.
2. Neuron je lokalizován v jednom z senzitivních jader n. V. – **nucleus spinalis, nucleus pontinus**. Po interpolaci v nucleus pontinus vede podnět cestou **lemniscus trigeminalis**, pokud jde o nucleus spinalis, tak je dráha vedena cestou **tr. trigeminothalamicus**, popřípadě **tr. trigeminoreticularis**.
3. Neuron se nachází v thalamu, hlavně v jádře ventroposteromediálním (**VPM**). Odtamtud běží signál do **gyrus postcentralis** a dalších složek nejvyšší úrovně CNS.

Proprioceptivní podněty z periodontia zubů obou čelistí, z čelistního kloubu, tvrdého patra, svalů mimických, okohybných a žvýkacích jsou vedeny primárně do **nucleus mesencephalicus**. Toto jádro je specifické tím, že se vlastně jedná o vycestované senzitivní ganglion, tudíž je v něm uložen první neuron dráhy (není tedy v ganglion Gasseri). Z tohoto jádra pokračuje dráha buď do dalších jader n. V, včetně jádra motorického (reflexní pohyb od bolestivého podnětu - př. Masseterový reflex).



Jádra trigeminu vyznačená modře, shora dolů nucleus mesencephalicus, nucleus pontinus (principalis), nucleus spinalis n. trigemini

Charakteristika bolesti

Lokalizace

Bolest lokalizovaná (*dolor localisatus*)

Příčina: místo iritace a prezentace je identická.
Příklad: poranění, senzibilita dentinu.

Bolest projikovaná (*dolor projectus*)

Příčina: patofyziologická tvorba impulzu v aferentních nervových vláknech, místo iritace a prezentace není identické, ale nachází se v inervační oblasti daných senzitivních nervů.
Příklad: neuralgie trigeminu.

Bolest přenesená (*dolor translatus*)

Příčina: konvergence viscerálních a somatických nociceptivních aferentních vláken v neuronech zadních rohů míšních, resp. v jádrech trigeminu. Místo iritace a prezentace není identické, nenachází se bezpodmínečně v inervační oblasti daného senzitivního nervu.
Příklady: Headovy zóny, pulpální bolest horní a dolní čelisti.

Intenzita

Intenzitu bolesti je možno hodnotit podle různých stupnic. V praxi se nejvíce osvědčuje **vizuální a analogová škála**, což je úsečka o délce 10 cm, jejíž levý konec je označen jako „žádná bolest“ (0), pravý jako „nejhorší bolest, jakou si umím představit“ (10). Pacient na úsečce označí, za jak silnou považuje svou momentální bolest.

Kvalita

- **Bolest bodavá** – dobře lokalizovatelná, např. obnažený dentin, reverzibilní pulpitida.
- **Bolest tupá**.
- **Obtížně lokalizovatelná** – např. apikální periodontitida.
- **Bolest putující** – mění lokalizaci, vyzařuje, např. ireverzibilní pulpitida.
- **Bolest tepavá, pulzující** – mění intenzitu (většinou synchronně s pulzem), např. hnisavé záněty (pulpitida, sinusitida).

Počátek a časový průběh

Bolest je biologicky užitečnou informací, neboť umožňuje rozpoznat zdroj nebezpečí, nebo lokalizaci poškození a vyvolat reakce, potřebné k odvrácení hrozícího nebezpečí, či zhojení vzniklého poškození. To však platí pouze pro bolest **akutní** (trvající po omezenou dobu 1–3 měsíce, provázená pocitem strachu, projevy aktivace sympatiku – tachykardie, tachypnoe, hypertenze). **Chronická bolest** (dlouhotrvající, více než 3–6 měsíců, příznaky vegetativní dysbalance – únava, poruchy spánku, nechutenství, depresivní pocity) nemá biologicky užitečnou funkci a je zdrojem tělesných, duševních i sociálních útrap.

Charakter bolesti

- **Bolest trvalá** – např. ireverzibilní pulpitida, suché lůžko.
- **Bolest intermitentní** – např. reverzibilní pulpitida, netěsná výplň.
- **Bolest záchvatovitá** – např. neuralgie.
- **Bolest především ráno** – např. myoartropatie.
- **Bolest především v noci** – např. ireverzibilní pulpitida, apikální, periodontitida.

Anamnéza a diferenciální diagnostika

Klademe **cílené** anamnestické dotazy na vyvolávající podněty a modifikující faktory. Jak dlouho Vás to již bolí? (celou noc, 2 dny, měsíc, ...). Měl jste již někdy podobnou bolest? Kdy máte bolesti? (neustále bez přestání, ranní, noční, ...). Co bolest vyvolává? Co bolest zlepšuje, co zhoršuje? Reaguje bolest na analgetika?

Diferenciální diagnostika bolesti hlavy a obličeje je často obtížná, a je zde nutná spolupráce několika různých specialistů. Tato problematika se dotýká oborů: **stomatologie, maxillofaciální chirurgie, neurologie, otorinolaryngologie, oftalmologie**, ale i **psychiatrie** nebo **klinické psychologie**.

Bolestivá onemocnění ve stomatologii a maxilofaciální chirurgii

Nedílnou součástí při vyšetřování většiny bolestivých stavů v oblasti obličeje a hlavy je stomatologické vyšetření.

- Bolesti dentálního původu.
- Bolesti zubů extradentálního původu.
- Bolesti v orofaciální oblasti mimo bolesti zubů.
- Kolemčelistní záněty.
- Osteomyelitida čelistních kostí.
- Kloubní a myofasciální bolesti.
- Poranění.
- Nádory.
- Onemocnění slinných žláz.
- Onemocnění mízních uzlin.

 *Podrobnější informace naleznete na stránce Bolestivá onemocnění ve stomatologii a maxilofaciální chirurgii.*

Neuralgie

Primární neuralgie n. V.

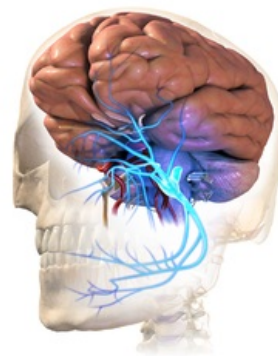
Etiologie nejasná, dospělí pacienti, staršího věku (60 let a více), u mladých jen velmi vzácně, častěji u žen. Bolest náhlá, krátce trvající (několik sekund až minut), prudká až šlehovitá, vystřelující, obvykle jednostranná. Nejvíce v oblasti 2. větve n. V., ve 3. větvi méně často, 1. větev zřídka. Mezi záchvaty různě dlouhá období bez bolesti.

Typická přítomnost *trigger zone* – spouštěcí oblasti, nebo činnosti (kýchání, smrkání, polykání) které při dotyku vyvolají typické bolesti, a to i v klidovém období. Výstupy trigeminu nebolestivě na pohmat.

Bolesti často vyzařují do určitého zubu, po jeho extrakci trvají déle (pozor na zbytečné extrakce často i zdravých zubů, kterých se pacient dožaduje!).

Sekundární neuralgie n. V.

Iritace nervu patologickým procesem, po odstranění příčiny bolesti odezní. Záchvaty bolestí nejsou odděleny bezbolestným intervalem, chybí *trigger zone*. Výstupy trigeminu bolestivě na pohmat. Bolest má vzácně charakter palčivého bodání nebo šlehání.



Neuralgie trigeminu

 *Podrobnější informace naleznete na stránce Neuralgie trigeminu.*

Primární neuralgie n. IX.

Etiologie nejasná, pacienti středního a staršího věku. Jednostranné kruté, palčivé nebo řezavé bolesti, vycházející z tonsily nebo kořene jazyka. Někdy bolest vystřeluje do ucha, někdy do úhlu mandibuly. Začíná náhle, trvá 20–30 vteřin.

Záchvat provokuje nejčastěji polykání, pití horkých nebo studených nápojů a dotyk *trigger zone* (v oblasti

tonsil, patrových oblouků, na zadní stěně hltanu, ale i na ušním boltci, nebo v zevním zvukovodu). Různě dlouhá interparoxysmální období bez bolesti.

Sekundární neuralgie n. IX.

Bolesti způsobeny patologickými procesy v naso- a orofaryngu.

 *Podrobnější informace naleznete na stránce Glossofaryngeální neuralgie.*

Bolestivá onemocnění v oblasti ORL

Onemocnění zevního nosu

flegmona, furunkl nebo karbunkl (nebezpečí intrakraniálních komplikací!), erysipel a *herpes nasi*.

Akutní a chronické záněty dutiny nosní a epifaryngu

Subperichondrální nebo subperiostální absces nazálního septa, záněty VND, poruchy ventilace VND, tonsillitida, paratonsillitida.

Onemocnění ucha

Furunkl a absces zevního zvukovodu, erysipel, *herpes zoster oticus*, Huntova neuralgie.

Akutní zánět středního ucha – mohou vyzařovat i do zubů, prudké, tepavé bolesti, stupňují se v noci, při smrkání, polykání.

Mastoiditida – spontánní bolesti, vyzařující i do celé ½ hlavy, bolest zesílí při retroaurikulární palpaci.

Petrositida – provázána neuralgiformní bolestí v oblasti n.V., parezou n. abducentis a patologickou sekrecí z ucha.

Otalgie mimoušního původu

Aurikulární forma neuralgie n. IX., Costenův syndrom, při osteochondróze páteře, *arteriitis temporalis*.

Processus styloideus elongatus

Poranění

Psychogenní bolesti obličeje

Při bolestech v obličeji mohou hrát důležitou roli psychické faktory. Je třeba na ně myslet v rámci širší dif. dg.

- Bludy podmíněné bolestivé pocity v rámci psychóz.
- Projev psychofyzilogických pochodů – např. v oblasti m. masseter, jako doprovodný příznak afektivní zuřivosti.
- Chorobná hypochondrie.
- Organicky podmíněné poruchy v obličeji, které sekundárně (ze strachu) vedou k zesílení bolesti.
- Vzácný obraz chorobné simulace.

Odkazy

Použitá literatura

- Přednášky MUDr. Magdaléna Kašparová