

Bránice

Bránice (*diaphragma*) je hlavní nádechový sval. Její pravá a levá klenba oddělují dutinu břišní od dutiny hrudní.

Stavba

Šlašitý střed bránice se nazývá **centrum tendineum**.

Do něj se pak sbíhají svalové snopce, které lze dle jejich začátků rozlišit do třech částí:

- **pars sternalis** – k *centrum tendineum* jdou od *sterna*, nejmenší část
- **pars costalis** – od žeber,
- **pars lumbalis** – od lumbálních obratlů L1-L3

Bránice se vyklenuje do hrudníku – nalevo do 5. mezižebří, napravo až do 4. mezižebří (kvůli uložení jater na pravé straně).

Mezi pravou a levou klenbou se promítá o něco níž, zhruba do úrovně *processus xiphoideus*.

Pars sternalis

Pars sternalis začíná od vnitřní plochy sterna (dolní konec sterna a *processus xiphoideus*) + od vnitřní strany pochvy mm. *recti abdominis*.

Pars costalis

Pars costalis začíná od chrupavek *costa VII.–XII.*

Pars lumbalis

Pars lumbalis začíná od lumbální páteře jako **crus dextrum a crus sinistrum** + od *ligamentum arcuatum mediale et laterale* (šlašité oblouky vedle páteře).

- **Lig. arcuatum mediale** – přebíhá m. *psoas major* (od těla L1(2) k proc. costalis L1).
- **Lig. arcuatum laterale** – přebíhá m. *quadratus lumborum* (od proc. costalis L1 ke *costa XII.*).
- **Lig. arcuatum medianum** – vazivový oblouk lemující **hiatus aorticus** (viz dále), vzniká křížením *crus dx. et sin.*

Zeslabená místa bránice

Tato trigona se slabou stěnou jsou častým místem prostupu bráničních kýl:

- **trigonum sternocostale (vpravo – *fissura Morgagni*, vlevo – *fissura Lareyi*)** – Trojúhelníkové políčko mezi pars sternalis a pars costalis obou stran, ventrálně kryté *musculus transversus thoracis*, vyplněné vazivem. Před ním probíhá **vasa thoracica interna** a po tom, co ho přejde, se mění ve **vasa epigastrica superiora**;
- **trigonum lumbocostale (*Bochdaleki*)** – Políčko mezi pars lumbalis a pars costalis obou stran vyplněné vazivem.

Otvory a průchody v bránici

Mnemotechnická pomůcka: „**I ATE TEN** eggs at **TWELVE**.“ (pro zapamatování úrovně průchodů Th8, Th10 a Th12).

Foramen venae cavae

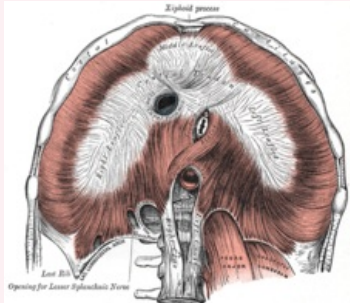
- v úrovni obratle **Th8**
- nachází se v **centrum tendineum**, lehce napravo od střední čáry
- obsah – *vena cava inferior*, *rami phrenicoabdominales nervi phrenici dxt.*

Hiatus oesophageus

- v úrovni obratle **Th10**

Diaphragma

Bránice



Bránice

TA

A04.4.02.002 (<https://i.faa.unifr.ch/Public/EntryPage/TA98%20Tree/Entity%20TA98%20EN/04.4.02.002%20Entity%20TA98%20EN.htm>)

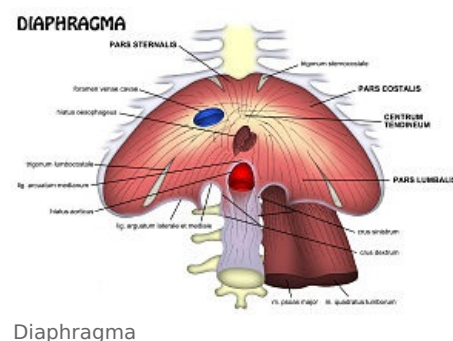
A04.4.02.009 (<https://i.faa.unifr.ch/Public/EntryPage/TA98%20Tree/Entity%20TA98%20EN/04.4.02.009%20Entity%20TA98%20EN.htm>)

Funkce hlavní nádechový sval, oddělení dutiny hrudní a břišní, průchod orgánů, nervů, cév

Inervace n. phrenicus (z pl. cervicalis C3-C5)

Začátek sternum, 7.-12. žebro, lumbální obratle

Úpon centrum tendineum



Diaphragma

- tvořen rozestupem crus dextrum a crus sinistrum, mírně nalevo od hiatus aorticus
- obsah – *oesophagus* (jícen) s *truncus vagalis anterior et posterior, rami oesophageales arteriae et venae gastricae sinistrae*

Hiatus aorticus

- v úrovni obratle **Th12**
- shora ohraničen šlašitým obloukem (počátek crus dx. et sin.) – ***lig. arcuatum medianum***
- obsah – *aorta* (po průchodu bránicí se přejmenuje z *aorta thoracica* na *aorta abdominalis*), *ductus thoracicus*

Další struktury, které prochází bránicí

- *vena azygos, vena hemiazygos* – proráží crura (crus dx. et sin.) při hiatus aorticus,
- *truncus sympaticus dexter et sinister* – proráží svalovými snopci pars lumbalis, těsně při hiatus aorticus,
- *vasa thoracica interna* – přebíhá přes trigonum sternocostale (před ním).

Funkce

Bránice je **hlavní nádechový sval**. Při nádechu se klenby bránice snižují a zvětšují tím prostor hrudníku pro rozepnutí plic. Při výdechu se klenby opět zaoblí a vyklenou do své původní polohy.

Inervace

Bránici inervuje **nervus phrenicus** – kořenová inervace C3–C5, motorický nerv z plexus cervicalis

Odkazy

Související články

- Vývoj bránice
- Mechanika dýchání • Dýchání a jeho poruchy
- Vrozená brániční kýla • Hiátová hernie

Zdroj

- *Poznámky z přednášek anatomie 1. ročník*

Použitá literatura

- ČIHÁK, Radomír, et al. *Anatomie 1*. 2. vydání. Praha : Grada Publishing, a.s., 2001. 516 s. sv. 1. ISBN 80-7169-970-5.