

Cévy horní končetiny

Artérie

Arteria axillaris

[Podrobnější informace naleznete na stránce Arteria axillaris.](#)

Arteria axillaris je pokračováním *arteria subclavia* od laterálního okraje 1. žebra. Dále běží axilou na vnitřní stranu *collum chirurgicum* humeri. Odtud pokračuje jako *arteria brachialis*.

Zásobuje svaly ohraničující fossa axillaris, *m. infraspinatus*, *m. deltoideus*, části prvních dvou mezižebří, ramenní kloub, kůži a část mléčné žlázy.^[1]

Arteria brachialis

[Podrobnější informace naleznete na stránce Arteria brachialis.](#)

Arteria brachialis je pokračováním *a. axillaris* od *collum chirurgicum* humeri. Probíhá v předním osteofaciálním prostoru paže v *sulcus bicipitalis medialis*.

Vydává silnou větev **a. profunda brachii**, která provází *n. radialis* v *sulcus nervi radialis*, mezi hlavami *m. triceps brachii*. Dále vydává **arteria collateralis ulnaris superior** a **inferior**.

Na přední straně loketní krajiny ve *fossa cubitalis* na úrovni *collum radii* se dělí na *a. radialis* a *a. ulnaris*. Zásobuje paži a loketní kloub^[2]

Arteria radialis

[Podrobnější informace naleznete na stránce Arteria radialis.](#)

Arteria radialis sestupuje od rozdělení *a. brachialis* v loketní krajině po radiální straně. Na zápěstí je mezi *m. brachioradialis* a *m. flexor carpi radialis* hmatný její puls.^[1] Nalezneme ji ve *foveola radialis*. Po přechodu karpu podbíhá na dorzální část ruky, kde mezi hlavami *m. interosseus dorsalis primus* vstupuje do *Guiotova prostoru* a vytváří **arcus palmaris profundus**.^[3]

Vydává **r. palmaris superficialis** podílející se na **arcus palmaris superficialis**, větve pro *rete carpi palmare a dorsale* a **a. princeps pollicis**. Zásobuje svaly přední a laterální skupiny a kůži v laterální polovině předloktí. Podílí se na zásobení dlaně, hřbetu ruky a prstů.^[1]

Arteria ulnaris

[Podrobnější informace naleznete na stránce Arteria ulnaris.](#)

Arteria ulnaris sestupuje od rozdělení *a. brachialis* pod *caput commune ulnare* mezi *m. flexor carpi ulnaris* a *m. flexor digitorum superficialis*.

Vydává *a. interossea communis*, která se následně rozdělí na *a. interossea anterior*, *posterior* a *a. commitans nervi mediani* (za vývoje hlavní tepna končetiny).^[1] Dále vysílá větve pro *rete carpi palmare a dorsale*, prochází přes *canalis ulnaris* (Guyonův kanál)^[3], vydává **r. palmaris profundus** do **arcus palmaris profundus** a vytváří **arcus palmaris superficialis**.

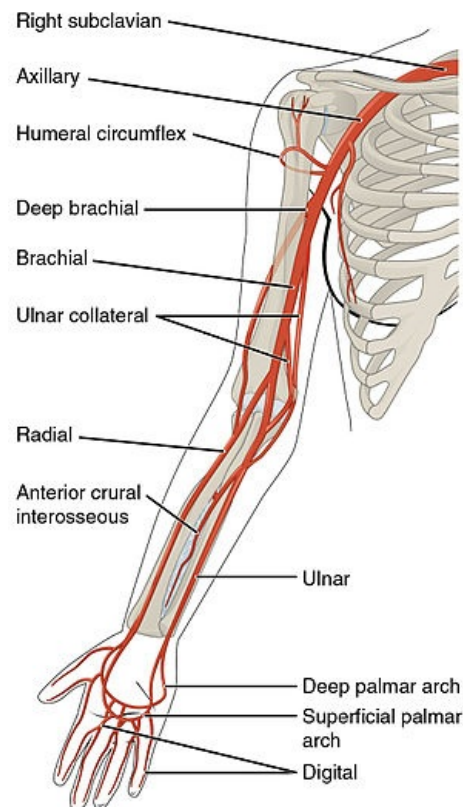
Zásobuje svaly přední a dorsální skupiny, *m. supinator*, dlaň, hřbet ruky a prstů, kůži v mediální polovině předloktí.^[1]

Vény

Povrchové vény

Povrchové žíly přechází z prstů a dlaně na hřbet ruky. Vzniká **rete venosum dorsale manus** na hřbetu ruky a **rete carpi dorsale** v oblasti zápěstí. Z *rete venosum dorsale manus* vznikají **v. cephalica** a **v. basilica**, které se v místě cubitální jamy používají na přednostní odběr venózní krve pro laboratorní vyšetření.^[1]

V. cephalica



Tepny horní končetiny

Vena cephalica přechází na laterální stranu předloktí a po fascii pokračuje do loketní krajiny, po anterolaterální straně paže a ve *fossa ovalis infraclavicularis (Mohrenheimi)* v trigonum clavipectoreale vstupuje do axilly a vlévá se do v. axillaris.^[3]

V. basilica

Vena basilica přechází na mediální stranu předloktí, v dolní polovině paže pod povrchovou fascií skrze *hiatus basilicus* a vlévá se do *vena brachialis*.^[1]

Hluboké vény

Hluboké žíly provázejí stejnojmenné arterie (až po v. axillaris jsou žíly zdvojené^[3]).

- vv. digitales palmares a vv. metacarpales dorsales
- vv. radiales
- vv. ulnares
- vv. brachiales

Odkazy

Související články

- Cévy
- Lymfatická drenáž končetin

Reference

1. ČIHÁK, Radomír. *Anatomie 3*. 2. vydání. Praha : Grada Publishing, 2004. 692 s. ISBN 978-80-247-1132-4.
2. STANDRING, Susan, et al. *Gray's Anatomy : The Anatomical Basis of Clinical Practice*. 39. vydání. London : Elsevier Ltd, 2005. ISBN 0-443-07168-3.
3. HOLEK, Martin. *Anatomie končetin pro zimní pitevnu [elektronický zdroj] : (neprodejná skripta pro studenty prvního ročníku 3. LF UK)*. 1. vydání. Praha : Univerzita Karlova, 3. Lékařská fakulta, 2009. ISBN 978-80-254-3223-5.

