

Canalis adductorius

Canalis adductorius, někdy označován jako Hunterův kanál, je prostor mezi **m. adductor longus** (mediálně), **m. vastus medialis** (laterálně), **m. adductor magnus** (dorzálně), **lamina vastoadductoria** (ventrálně) a přes kanál přebíhá **m. sartorius**. Proximálně navazuje na fossa iliopectinea, distálně vyúsťuje v hiatus tendineus pokračující do fossa poplitea.

Obsah

Do Hunterova kanálu vstupují **a. femoralis** společně s **v. femoralis** (obě z trigonum femorale a fossa iliopectinea). Současně zde probíhá také senzitivní **n. saphenus**, který proráží lamina vastoadductoria společně s a. genus descendens.

Odkazy

Související články

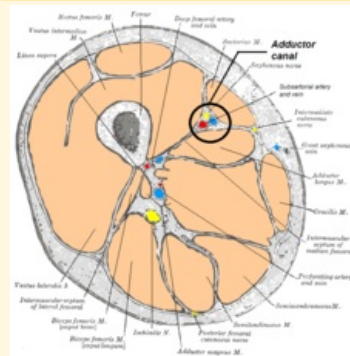
- Svaly dolní končetiny
- Fossa iliopectinea
- Fossa poplitea

Použitá literatura

- ČIHÁK, Radomír a Miloš GRIM. *Anatomie*. 2., uprav. a dopl. vydání. Praha : Grada Publishing, 2002. 470 s. sv. 1. ISBN 80-7169-970-5.
- GRIM, Miloš a Rastislav DRUGA. *Základy anatomie : 5. Anatomie krajín těla*. 1. vydání. Praha : Galén, 2008. 119 s. ISBN 978-80-7262-179-8.

Canalis adductorius

Hunterův kanál



Canalis adductorius zvýrazněný na řezu stehnem.

Ohraničení m. adductor longus
mediálně

Ohraničení m. vastus medialis
laterálně

Ohraničení m. adductor
dorzálně magnus

Ohraničení lamina
ventrálně vastoadductoria

Navazuje fossa iliopectinea
na

Přechází v hiatus tendineus

Obsah a. femoralis,
v. femoralis,
n. saphenus,
a. genus
descendens