

# Choledocholitiáza

**Choledocholitiáza** je přítomnost žlučových konkrémentů v extrahepatálních nebo intrahepatálních žlučových cestách.<sup>[1]</sup>

Konkrémenty jsou usazeny ve žlučovodu, kde rostou a mohou tak dilatovat žlučové cesty. Choledocholitiáza komplikuje v 8–15 % cholelitiázu.

Konkrémenty žlučových cest dělíme na

1. **primární** – vznikají ve žlučových cestách, obvykle v místech vrozených, zánětlivých nebo traumatických stenóz či dilatací;
2. **sekundární** – konkrémenty se do žlučových cest dostanou ze žlučníku, kde také vznikly.

## Klinický obraz

Choledocholitiáza se manifestuje ve většině případů **abdominálními bolestmi**, které jsou lokalizovány buď do pravého podžebří, nebo častěji do **epigastria**.

Bolesti trvají několik hodin a vracejí se po několika dnech až měsících. Onemocnění se také může manifestovat **příznaky obstrukce žlučníku** nebo formou biliární pankreatitidy či akutní cholangitidy. **Ikterus** je u choledocholitiázy variabilní a závisí na stupni obstrukce žlučovodu. V 10–20 % případů je onemocnění **asymptomatické**.

## Diagnostika a laboratorní vyšetření

Laboratorní vyšetření odráží stupeň obstrukce a zánětu žlučových cest. U pacientů měříme sedimentaci, CRP, krevní obraz a během horečnatého období nabíráme hemokulturu. Při obstrukci se setkáváme se zvýšenými parametry cholestázy (přímý bilirubin, ALP, GMT). Choledocholitiázu potvrdíme **cholangiografií** – nejčastěji využívaná je endoskopicky (ERCP), méně často pak perkutánně (**PTC**). Na **USG** lze vidět dilataci žlučovodu, ale konkrémenty se diagnostikují špatně. V případě nejasné diagnostiky zvolíme magnetickou rezonanci – cholangiopankreatikografii (**MRCP**).

Choledocholitiázu diagnostikujeme u:

1. nemocných po cholecystektomii, kteří mají opět příznaky jako před operací nebo se u nich objeví intermitentní ikterus a horečky;
2. nemocných s vrozenými, nádorovými nebo pozánětlivými stenózami žlučových cest.

## Terapie

- bez terapie – menší ataky s horečkou a lehkým ikterem
- antibiotická léčba – u starých a imunosuprimovaných osob
- **endoskopické a transhepatální výkony** – papilotomie, mechanická litotrypse, extrakce konkrémentů, implantace endoprotéz do žlučových cest (dočasné řešení), laserová nebo elektrohydrolytická destrukce konkrémentů
- chirurgické výkony – při selhání endoskopie nebo u těžkého septického stavu
- extrakorporální litotrypse rázovou vlnou – u objemných konkrémentů, které nelze odstranit endoskopicky

## Odkazy

### Související články

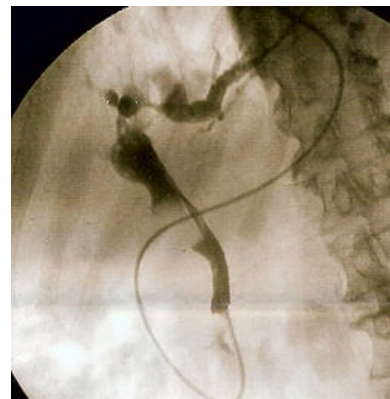
- Žlučové cesty
- Cholelitiáza
- Zánětlivá onemocnění žlučníku a žlučových cest
- Nemoci žlučníku a pankreatu u dětí
- Endoskopická retrográdní cholangiopankreatikografie

### Reference

1. KLENER, Pavel, et al. *Vnitřní lékařství*. 4. vydání. Praha : Galén: Karolinum, 2011. 1174 s. ISBN 978-80-7262-705-9.

### Použitá literatura

- KLENER, Pavel, et al. *Vnitřní lékařství*. 4. vydání. Praha : Galén: Karolinum, 2011. 1174 s. ISBN 978-80-7262-705-9.



ERCP – kámen ve žlučovodu

- ČEŠKA, Richard a Vladimír TESAŘ, et al. *Interna*. 132. vydání. Praha : Triton, 2012. 855 s. ISBN 9788073876296.