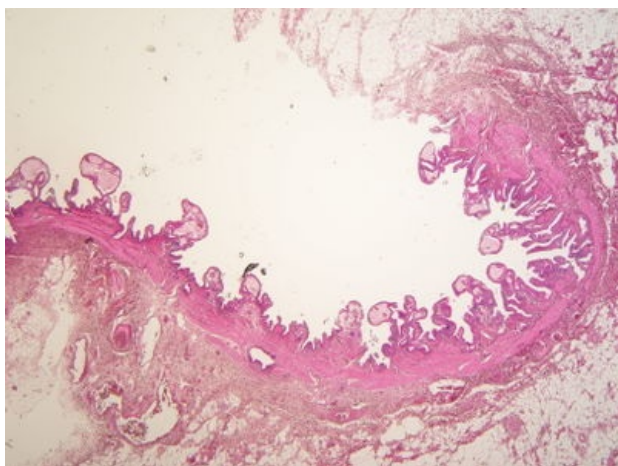
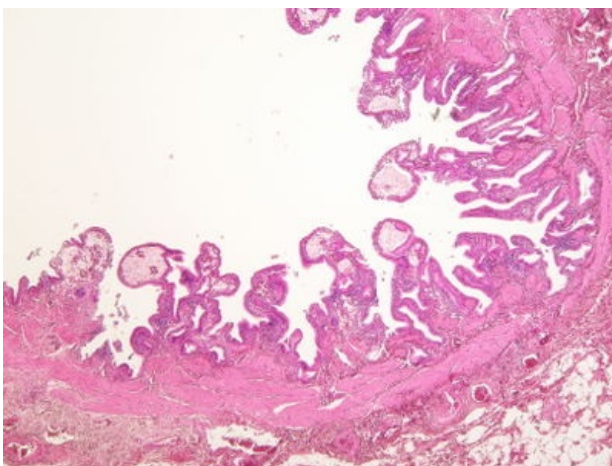


Cholesterolosis vesicae felleae (preparát)

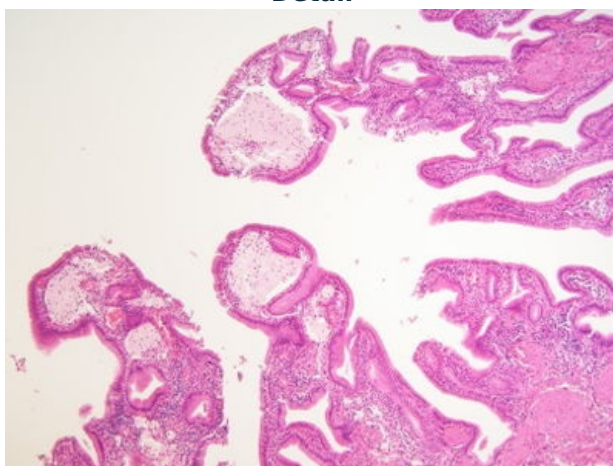
Přehledné zobrazení



Zvětšení



Detail



Cholesterolóza žlučníku je časté nenádorové onemocnění, při kterém se hromadí lipidy ve sliznici žlučníku. Jedná se o steatózu způsobenou lysosomální dysfunkcí.

Histologie

 Podrobnější informace naleznete na stránce [Žlučník](#).

Příčina

Akumulace lipidů, zejména esterů cholesterolu v makrofázích nahromaděných v *lamina propria mucosae* žlučníku.

Makroskopie

Makroskopický vzhled se popisuje jako tzv. **jahodový žlučník**. Ten obsahuje žluté tečkování sliznice dané nakupením lipofágů (makrofágů s nakupenými lipidy).

Mikroskopie

V řídkém vazivu *lamina propria mucosae* jsou nakupeny pěníte makrofágy distendující slizniční řasy.

Odkazy

Související články

- Žlučník
- Žlučník (obrázek)
- Žlučník (SFLT)

Externí odkazy

- Cholesterolóza žlučníku (virtuální preparát) (<http://www.patologie.info/vip/preparat.php?detail=128>)

- Preparát cholesterolózy žlučníku (<http://histologie.lf3.cuni.cz/atlas/demo/20/ipage00003.htm>)
- Cholesterolóza žlučníku na anglické wikipedii (https://en.wikipedia.org/wiki/Cholesterolosis_of_gallbladder)

Použitá literatura

- POVÝŠIL, Ctibor, Ivo ŠTEINER a Jan BARTONÍČEK, et al. *Speciální patologie*. 2. vydání. Praha : Galén, 2007. 430 s. ISBN 978-807262-494-2.
- BRYCHTOVÁ, Svetlana a Alice HLOBILKOVÁ. *Histopatologický atlas*. 1. vydání. Praha : Grada, 2008. 112 s. ISBN 978-80-247-1650-3.