

# Chondropatie

**Chondropatií** (*chondromalacií*) rozumíme poškození chrupavky kloubu na jiném než traumatickém podkladě.

## Etiologie

- degenerace
- dále metabolické a revmatické choroby, mechanické poškození (např. při ruptuře menisku)

## Patologicko-anatomická klasifikace

- **1. stupeň:** snížení elasticity, změna barvy
- **2. stupeň:** povrchová tvorba trhlin
- **3. stupeň:** poškození chrupavky až na subchondrální kost (predispozice pro artrózu)

## Artroskopická klasifikace

- **1. stupeň:** změknutí
- **2. stupeň:** povrchové trhliny
- **3. stupeň:** ulcerace
- **4. stupeň:** defekt na subchondrální kost

## Klinický obraz

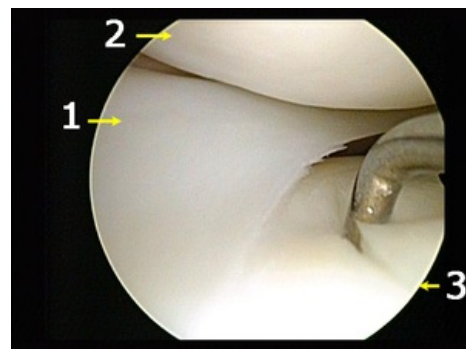
- bolesti při zátěži, otok, drásoty

## Diagnostika

- fyzikální vyšetření, RTG, MRI, ASK

## Léčba

- ASK: rozvlákněnou chrupavku šetrně vyhladíme shaverem, nestabilní část chrupavky odstraníme, abraze, návrtý, mikrofraktury, mozaiková plastika, kultivované chondrocyty



Artroskopie: poškození zevního menisku (1) s fisurou chrupavky tibie (3)

## Odkazy

## Související články

- Chrupavka
- Artróza

## Použitá literatura

- GALLO, Jiří, et al. *Ortopedie pro studenty lékařských a zdravotnických fakult*. 1. vydání. Olomouc : Univerzita Palackého v Olomouci, 2011. ISBN 978-80-244-2486-6.