

Chronická žilní nedostatečnost

Jedná se o nejběžnější komplikaci žilní varikozity. Termín se užívá pro znaky a symptomy spojené s chronickou žilní hypertenzí.

Patogeneze

Podkladem vzniku je vzestup tlaku, ten vznikl následkem chlopenní inkompetence, refluxu, obstrukce. Nejzávažnější formy nacházíme u posttrombotického syndromu, mírnější vznikají následkem varixů. **V 80 % je důsledkem hluboké žilní thrombózy** (jako tzv. postflebitický syndrom), ve zbylých 20 % se uplatňují primární varixy, agenese chlopní a vrozené AV zkratky. Hlavní faktory vzniku jsou dva – **selhání svalové pumpy** a **chlopenní insuficience** s refluxem. Může být ve formě kompenzované – svalová pumpa je schopna se vypořádat s objemovým přetížením, nebo dekompenzované – kožní změny – svalová pumpa už to nezvládá, vzniká žilní hypertenze.

Klinický obraz

Klasickým projevem je **trvalý otok**, který nereaguje na polohu vleže. Často ho provází **kožní hyperpigmentace, ekzém, podkožní fibróza** (lipodermatoskleróza), **bílá atrofie a ulcerace**, dále pak **tlak a tíha v končetinách** a noční křeče. Dalším projevem může být tzv. corona phlebectatica – **dilatované rudé až modré žilky** při vnitřním kotníku. Při nejtěžším stádiu nedostatečnosti se vyskytuje **ulcus cruris**.

Pro klinickou charakteristiku se využívá klasifikace **CEAP**:

C - klinická klasifikace:	
C0	Žádné viditelné nebo palpovatelné známky žilního onemocnění
C1	Teleangiektázie, retikulární varixy
C2	Varixy kmenových žil
C3	Otok
C4a	Pigmentace, ekzém
C4b	Lipodermatoskleróza, bílá atrofie
C5	Zhojený ulcer
C6	Aktivní ulcer
S	Symptomatické
A	Asymptomatické
E - etiologická klasifikace:	
Ec	kongenitální
Ep	primární
Es	sekundární
En	žádná žilní etiologie
A - anatomická klasifikace:	
As	povrchové žíly
Ap	perforátory
Ad	hluboké žíly
An	žádná lokalizace žil nenalezena
P - patofyziologická klasifikace:	
Pr	reflux
Po	obstrukce
Pr,o	reflux i obstrukce
Pn	nezjištěno



Varixy na pravé dolní končetině

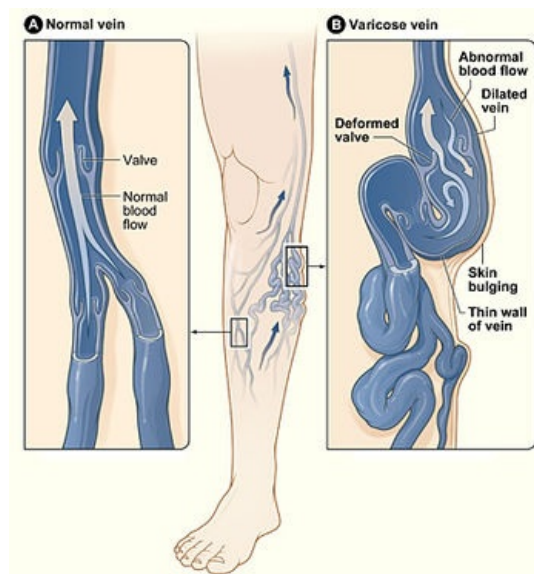


Schéma varixů na DK

Terapie

Konzervativní

- u posttrombotického syndromu – **warfarin** k zabránění recidivy trombózy
- změna životního stylu** (cvičení, redukce hmotnosti, pravidelná stolice...)
- komprese, venotonika**

Skleroterapie

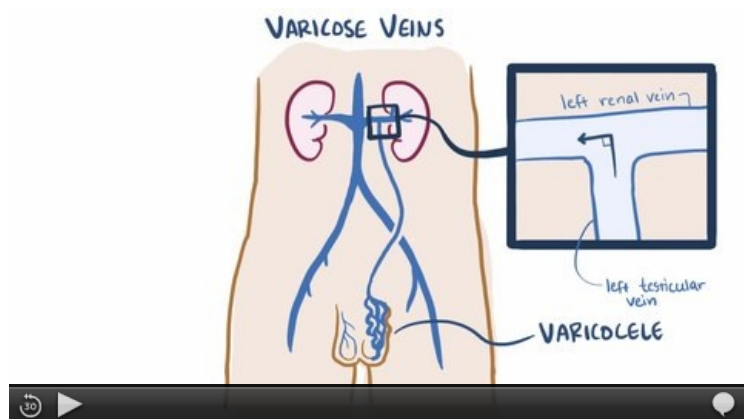
Chirurgická

- odstranění varikózních žil, přerušení perforátorů, ...
- Palmeho rekonstrukce – při uzavěru zevní nebo společné pánevní žíly se na v. femoralis na postižené straně našije zkříženě v. saphena magna z druhé strany

Kožní změny

Kožní změny se dělí do 3 stupňů:

- **1. stupeň** – corona phlebectatica paraplantis, perimaleolární edémy;
- **2. stupeň** – otok DK, kožní změny (hyperpigmentace, dermatitis varicosa, hypodermatitis, dermatoskleróza);
- **3. stupeň** – ulcus cruris venosum.



Vídeo v angličtině, definice, patogeneze, příznaky, komplikace, léčba.

Ulcus cruris venosum

Jedná se o chronický bérkový vřed, predilekčním místem je krajina nad kotníky. Vzniká v důsledku chronické venosní insuficience. Provokujícím faktorem bývá jinak zcela banální trauma.

Léčba bérkového vředu

Léčba musí být komplexní.

- **chůze s kompresí** (u imobilních pacientů intermitentní pneumatická komprese)
- **zevní léčba**
 - obklady s chloraminem, krytí okolí vředů obklady se zinkovou pastou, gentianovou violetí, enzymatické přípravky (kolagenasa)
 - do vyčištěných vředů aplikujeme granulační (AgNO_3) a posléze epithelizační prostředky (borová vazelina)
- **chirurgická léčba**
 - podvaz insuficientního perforátoru, exstirpace masivních varixů
 - excise kalosních okrajů vředů
 - transplantace kožních štěpů
- **farmakoterapie** – pentoxyfilin

Odkazy

Související články

- Venofarmaka
- Primární a sekundární žilní městky

Zdroj

- BENEŠ, Jiří. *Studijní materiály* [online]. [cit. 28.6.2010]. <<http://jirben.wz.cz>>.
- ČEŠKA, Richard, ŠTULC, Tomáš, Vladimír TESARŠ a Milan LUKÁŠ, et al. *Interna*. 3. vydání. Praha : Stanislav Juhaňák - Triton, 2020. 964 s. s. 239-242. ISBN 978-80-7553-780-5.

