

Cockaynův syndrom

Cockaynův syndrom (též **CS**, **Weber-Cockaynův syndrom** nebo **Neill-Dingwallův syndrom**^[3]) je vzácné, autozomálně recesivní, multisystémové onemocnění charakterizované **trpaslictvím**, **retinitis pigmentosa**, **"ptačím" obličejem** a **fotosenzitivitou**.^[4]

Patofyziologie

Cockaynův syndrom je **autozomálně recesivní onemocnění** spojené s **defektem v opravě DNA** (excize nukleotidů). V důsledku tohoto defektu jsou pacienti **fotosenzitivní** na UV část spektra (podobně jako xeroderma pigmentosum nebo trichothiodystrofie).^[4] Nemoc je způsobena mutací genu **ERCC6** nebo **ERCC8**.^[1]

Někdy se Cockaynův syndrom považuje za variantu Pelizaeus-Merzbacherovy choroby pro podobný nálezní **ostrůvkovitý demyelinizace** centrálního i periferního nervového systému, nicméně patogenetický mechanismus je jiný.^[5]

Dochází ke **kalcifikacím** v globus pallidus, mozečku a malých arteriích. Dále může dojít k bizarní, **difúzní proliferaci astrocytů** a **tvorbě neurofibrilárních uzlíků** (podobně jako u Alzheimerovy choroby).^[5]

Formy

- **Cockaynův syndrom I (Klasický Cockaynův syndrom)** - první příznaky se objeví ke konci první dekády života charakteristickými změnami na obličeji a těle, tento subtyp se projevuje především progresivní neurodegenerací. Smrt nastává ve druhé nebo třetí dekádě života.^[4]
- **Cockaynův syndrom II** - se projevuje už perinatálně rychlými změnami na obličeji a těle, pacient umírá v 6-7 letech.^[4]
- **Cockaynův syndrom III** - mírnější varianta s pozdním začátkem, málo definovaná^[1]
- **Xeroderma pigmentosum-Cockaynův syndrom (XP-CS)**^[6]

Klinický obraz

Habitus pacientů je typický: **mikrocefalie**, **uzký nos** a **velké uši** (připomíná Mickey mouse ®)^[4]

Kůže je **fotosenzitivní**, objevují se **erytémy**, **hyperpigmentace**, **teleangiektázie** a **atrofie**. Atrofie podkoží je zodpovědná za vpadlé oči a starý, **progerický vzhled**.^[4]

Muskuloskeletální systém je postižen **mikrocefálií**, **nízkým vzrůstem**, **dlouhými končetinami s kontrakturami kloubů**, pacienti mají **velké ruce a nohy**, **kyfózu**, **ztluštěnou lebku**, **sklerotické epifýzy prstů** a může být **osteoporóza**.^[4]

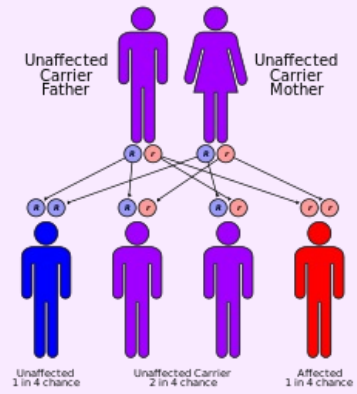
Neurologicky je patrna **intrakraniální kalcifikace** a **difúzní demyelinizace**. Projevem je **ataxie**, **tremor** a **efekt ozubeného kola**. Může se objevit **mentální retardace** a **progresivní hluchota**.^[4] **Reflexy mohou být málo výbavné**, vyplývá to s kombinovaného poškození centrálního a periferního. Nekonstantně se vyskytuje **normotenzní hydrocefalus**.^[5]

Oftalmologicky se mohou objevit na pigmentu retiny skvrny charakteru **"sůl a pepř"**, **mioza**, **katarakta**, **atrofie optiku**, **korneální opacity**, **nystagmus** a **blefarokonjunktivitidy**.^[4] Může se objevit **porucha slzení**.^[5]

Může být přítomna **kazivost zubů**.^[4]

Endokrinologický nálezní představuje u mužů ve 30% **hypogonadismus** a u žen **nepravidelný menstruační cyklus**.^[4]

Diagnostika

Cockaynův syndrom	
	
<i>Autozomálně recesivní dědičnost u Cockaynova syndromu</i>	
Klinický obraz	trpaslictví, retinitis pigmentosa, ptačí obličej, fotosenzitivita
Příčina	defektem v opravě DNA (excize nukleotidů), mutace genu ERCC6 nebo ERCC8 ^[1]
Diagnostika	klinický obraz (postnatální poruchy růstu a progresivní neurologické dysfunkce), testování DNA na přítomnost mutace v genu ERCC6 a ERCC8
Incidence ve světě	1/200 000 (Evropa) ^[2]
Klasifikace a odkazy	
MeSH ID	D003057 (https://www.medvik.cz/bmc/link.do?id=D003057)
OMIM	216400 (https://omim.org/entry/216400), 133540 (https://omim.org/entry/133540)
orphanet	ORPHA191 (http://www.orpha.net/consor/cgi-bin/Diseases_Search.php?lng=EN&data_id=638)
Medscape	1115866 (https://emedicine.medscape.com/article/1115866-overview)

Cockaynův syndrom je diagnostikovatelný na základě **klinického nálezu**, tedy postnatální poruchy růstu a progresivní neurologické dysfunkce. Atypické případy mohou vyžadovat **testování DNA** na přítomnost mutace v genu ERCC6 (75% případů) a ERCC8 (25% případů).^[1]

Buňky u Cockaynova syndromu vykazují po **ozáření UV** světlem nižší syntézu DNA i RNA. Zkoumány takto mohou být už fetální buňky plodové vody.^[4]

CT může prokázat kalcifikace a kortikální atrofii.^[4]

Diferenciální diagnóza

- **Xeroderma pigmentosum** - narozdíl od XP není Cockaynův syndrom **asociován s kožními nádory**
- **Trichothiodystrofie** - podobně jako u Cockaynova syndromu není zvýšené riziko vzniku kožního nádoru, **ve vlasech je však deficit síry** (sulfátových skupin) a **jsou křehké, nerozvíjí se progresivní hluchota** jako u Cockaynova syndromu či XP
- **Bloomův syndrom**
- **Hartnupova nemoc**
- **Rothmund-Thompsonův syndrom**
- **UV-senzitivní syndrom**
- **Wernerův syndrom**^[4]

Terapie

Kurativní terapie (ani kauzální) v dnešní době **neexistuje**. Terapie je pouze **symptomatická**.^[5]

Jako podpůrná léčba slouží **fotoprotekce** v podobě ochranných krémů a oblečení. Poruchu sluchu může alespoň částečně kompenzovat **kochleární implantát**.^[4]

Odkazy

Související články

- Pelizaeus-Merzbacherova choroba
- Leukodystrofie

Externí odkazy

- cockaynesyndrome.net (<http://cockaynesyndrome.net/LOKUZ/OdOTZ/SQONj/main/AboutCS.aspx>),

Reference

1. NEILAN, Edward G. *Cockayne Syndrome* [online]. ©2006. [cit. 2011-12-16]. <<https://www.ncbi.nlm.nih.gov/books/NBK1342/>>.
2. ORPHANET,. *Cockayne syndrome* [online]. [cit. 2015-12-08]. <[https://www.orpha.net/consor/cgi-bin/Disease_Search.php?lng=EN&data_id=638&Disease_Disease_Search_diseaseGroup=Cockayne-syndrome&Disease_Disease_Search_diseaseType=Pat&Disease\(s\)/group%20of%20diseases=Cockayne-syndrome&title=Cockayne-syndrome&search=Disease_Search_Simple](https://www.orpha.net/consor/cgi-bin/Disease_Search.php?lng=EN&data_id=638&Disease_Disease_Search_diseaseGroup=Cockayne-syndrome&Disease_Disease_Search_diseaseType=Pat&Disease(s)/group%20of%20diseases=Cockayne-syndrome&title=Cockayne-syndrome&search=Disease_Search_Simple)>.
3. LI, Shibo. *Cockayne syndrome (type A) ERCC8* [online]. [cit. 2011-12-16]. <<http://medped.s.ouhsc.edu/cockayne.asp>>.
4. IMAEDA, Suguru a Dirk M ELSTON. *Cockayne Syndrome* [online]. ©2009. [cit. 2011-12-16]. <<https://emedicine.medscape.com/article/1115866-overview>>.
5. GOETZ, Christopher G a Christopher G GOETZ. *Textbook of clinical neurology*. 3. vydání. Philadelphia : Saunders Elsevier, 0000. 0 s. ISBN 1-4160-3618-0.
6. FLANNERY, David a Bruce BUEHLER. *Genetics of Cockayne Syndrome* [online]. ©2009. [cit. 2011-12-16]. <<https://emedicine.medscape.com/article/942516-overview>>.