

Diagnostické zobrazovací metody při vyšetření žlučníku a žlučových cest

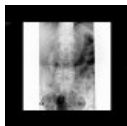Anatomie žlučových cest

 Podrobnější informace naleznete na stránce [Žlučové cesty](#).

Nativní snímek břicha

Nativní snímek břicha je základní vyšetřovací metodou u akutních stavů. Z patologií žlučových cest lze zobrazit:

- **aerobilie**,
- **žlučové kameny** (jsou-li kalcifikované),
- **kovové svorky** po cholecystektomii,
- výjimečně **plyn ve stěně žlučníku** při emfyzematosní cholecystitidě,
- **gallstone ileus** (ileus vzniklý penetrací žlučového kamene do tenkého střeva a jeho zaklínění obvykle v oblasti Bauhinské chlopně),
- **sentinelová klička** (reaktivně dilatovaná klička tenkého střeva např. při cholecystitidě),
- **poloha biliárního stentu**.

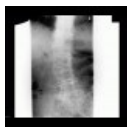

Nativní snímek břicha: cholecystolithiáza (<http://atlas.mudr.org/Case-images-Cholecystolithiasis-gallstones-300>)

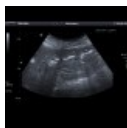Ultrazvuk

Rovněž základní vyšetřovací metoda. Spolehlivě ukáže:

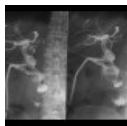- **rozšíření žlučových cest**,
- **žlučové kameny, sludge** (písek, sediment),
- **zánětlivé změny stěny žlučníku** (zesílení, stratifikace, hyperémie, proužek tekutiny),
- **pooperační komplikace po cholecystektomii** (hematom v lůžku, poruchu cévního zásobení jater),
- **polohu biliárního stentu** (a jeho průchodnost, která se projevív aerobilií),
- **příčinu obstrukce** (někdy se podaří vizualizovat příčinu obstrukce vedoucí k rozšíření žlučových cest – tumor, kámen ve žlučovodu, zvětšenou uzlinu, expanzi v jaterním parenchymu či v hlavě pankreatu).



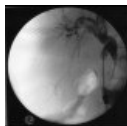
Pneumobilie na RTG: negativní náplň hepatocholedochu a centrálních intrahepatálních větví (<http://atlas.mudr.org/Case-images-Pneumobilia-914>)



Ultrazvuk: pneumobilie (<http://atlas.mudr.org/Case-images-Pneumobilia-208>)



Cholangiografie T-drénem: tři fasetové defekty v kontrastní náplni hepatocholedochu odpovídají konkrementům (<http://atlas.mudr.org/Case-images-Cholangiography-T-drain-choledocholithiasis-689>)



Peroperační cholangiografie: nehomogenní kontrastní náplň žlučovodů při přítomnosti hleny a sludge (<http://atlas.mudr.org/Case-images-Cholangioitis-acute-perioperative-cholangiography-486>)

Cholangiografie

Peroperační cholangiografie

Provádí se během operačního výkonu. Nástřík obvykle probíhá kanylou zavedenou cestou *ductus cysticus*. Vyšetření je obvykle prováděno se zaměřením na přítomnost reziduálních konkrementů (defektů v náplni) ve žlučových cestách. Sleduje se i odtok kontrastní látky do duodena.

Cholangiografie T-drénem

Je-li peroperačně zaveden do hepatocholedochu T-drén, lze jím provádět cholangiografii k vyloučení residuální choledocholithiázy, průkazu píštěle či úniku žluče.

CT

Na výpočetní tomografii lze dobře zobrazit hepatocholedochus, centrální intrahepatální žlučové cesty. CT je indikováno při nejasných nálezech na ultrasonografii, podezření na tumor jak žlučových cest, žlučníku, tak i okolních struktur – zejména pankreatu a jater, dále pro zobrazení komplikací cholangioitidy a cholecystitidy (absces).

MRCP

MR cholangiopankreatikografie je nativní MR vyšetření žlučového stromu. Je neinvazivní alternativou k ERCP tam, kde nepředpokládáme nutnost intervence. Slouží k průkazu choledocholithiázy, striktur a dilatací (např. u sklerotizující cholangioitidy), stenóz (včetně tumorosních). Kromě žlučových cest zobrazí i *ductus Wirsungi*.^[1]

ERCP

Endoskopická retrográdní cholangiopankreatiografie.

 *Podrobnější informace naleznete na stránce ERCP.*

PTC

Perkutánní transhepatická cholangiografie je radiologická intervenční metoda k zajištění tzv. zevní biliární drenáže tam, kde nelze provést ERCP pro obtížné anatomické poměry či při pooperačních stavech. Perkutánně se parenchymem jater za skiaskopické kontroly pomocí Chiba jehly (Seldingerova metoda) zavede tenký drén až do velkých žlučových cest. Výkon lze jen obtížně provést, nejsou-li intrahepatické žlučové cesty rozšířeny (zde výkon obvykle postrádá i indikaci).

Odkazy

Reference

- VITELLAS, K M, M T KEOGAN a C E SPRITZER, et al. MR cholangiopancreatography of bile and pancreatic duct abnormalities with emphasis on the single-shot fast spin-echo technique. *Radiographics* [online]. 2000 Jul-Aug, vol. 20, no. 4, s. 939-57; quiz 1107-8, 1112, dostupné také z <<https://www.ncbi.nlm.nih.gov/pubmed/10903685>>. ISSN 0271-5333.

Externí odkazy

- Obrázky na atlas.mudr.org
 - Cholangiografie T-drénem: choledocholithiáza (<http://atlas.mudr.org/Case-images-Cholangiography-T-drain-choledocholithiasis-689>)
 - ERCP: choledocholithiáza (<http://atlas.mudr.org/Case-images-Choledocholithiasis-bile-duct-stones-ERCP-301>)
 - CT: porcelánový žlučník (<http://atlas.mudr.org/Case-images-Porcelain-gall-bladder-821>)
 - USG: emfyzematózní cholecystitida (<http://atlas.mudr.org/Case-images-Emphysematous-cholecystitis-peri-cholecystitic-abscess-953>)
 - USG: obstrukce biliárního stentu, dilatace intrahepatálních žlučvodů (<http://atlas.mudr.org/Case-images-Obstruction-of-biliary-stent-dilated-intrahepatic-biliary-ducts-503>)
 - CT: karcinom žlučníku (<http://atlas.mudr.org/Case-images-Carcinoma-of-gallbladder-446>)
- Výukový portál 1. LF UK – Radiodiagnostika: Kvíz ZM při zobrazování žlučníku a žlučových cest (<https://el.lf1.cuni.cz/p20692027/>)