

# Difúzní spasmus jícnu

Generalizovaná porucha motility jícnu. Peristaltika je nahrazena spastickou jednorázovou nebo opakovanou kontrakcí.

## Klinický obraz

- retrosternální bolest,
- dysfagie pro tekutá i tuhá sousta,
- noční bolest – probudí nemocného ze spánku.

## Diagnostika

- vývrtkový či kadeřavý jícn na RTG,
- scintigrafie, manometrie,
- prolongované, nepostupující kontrakce.

## Terapie

- podobná jako u achalázie.

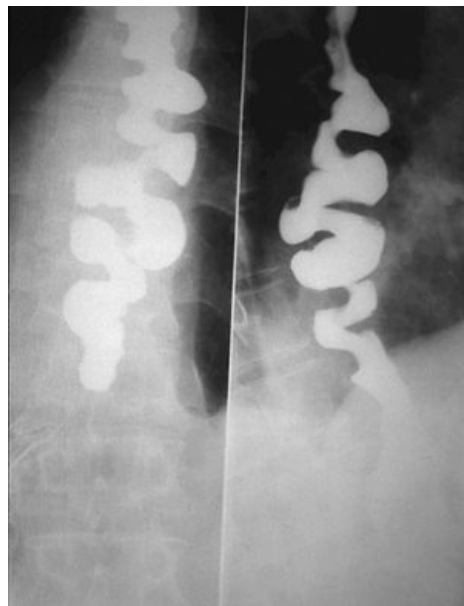
## Odkazy

### Související články

- Dysfagie
- Achalázie

### Zdroj

- KLENER, P, et al. *Vnitřní lékařství*. 3. vydání. Praha : Galén, 2006. ISBN 80-7262-431-8.



Obraz vývrtkového esofagu na RTG s kontrastem