

Disekce arteria carotis

Disekce vzniká nejčastěji **rozštěpením cévní stěny** v oblasti tunica media, falešné lumen může vytvořit aneurysma nebo může trombotizovat. Trombus způsobí stenózu a může též distálně embolizovat a být tak příčinou CMP.

Disekce postihuje nejčastěji osoby mladšího a středního věku, klinicky nacházíme jednostranné bolesti hlavy, krku a orbity, Hornerův syndrom a event. parézu mozkových nervů či hemisféralní symptomatiku. Někteří nemocní slyší pulsační šelesty či mají tinnitus. Jedná se o závažný stav s vysokým rizikem smrti, nebo trvalých následků!

Diagnostika

- Ultrasonografie,
- angiografie,
- MRI-angiografie,
- na klasické MRI se zobrazí nástěnný hematom.

Terapie

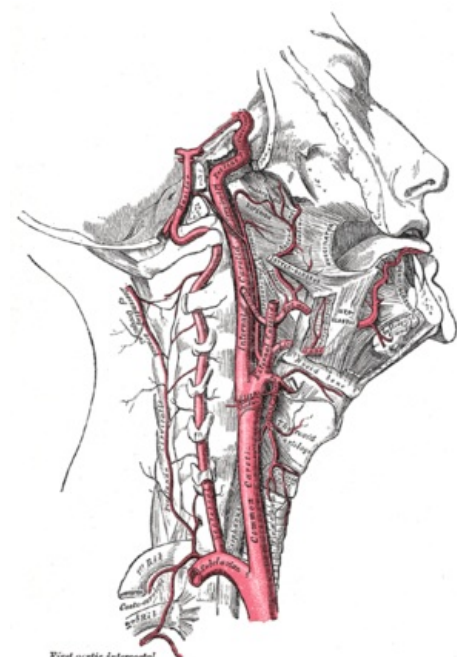
Trombolýza, antikoagulace, angioplastika, stenty.

Odkazy

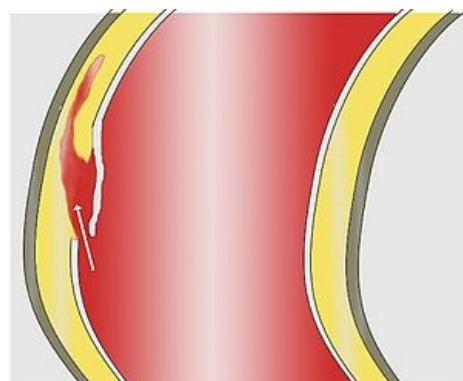
Související články

- Bolesti hlavy

Použitá literatura



Arteria carotis



Disekce – podélné rozštěpení cévní stěny.



Článek neobsahuje vše, co by měl.

Můžete se přidat k jeho autorům (https://www.wikiskripta.eu/index.php?title=Disekce_arteria_carotis&action=history) a jej.

O vhodných změnách se lze poradit v diskusi.