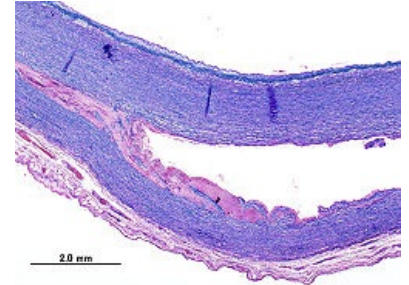

# Disekce hrudní aorty

**Disekce hrudní aorty je náhlá cévní příhoda s dramatickým průběhem, bezprostředně ohrožuje život.**

## Patogeneze

- Rozštěpení aortální stěny vzniklé proniknutím krve trhlinou v intimně a medii.
- Trhlina vzniká nejčastěji nad odstupem koronárních arterií nebo v oblasti aortálního istmu.
- Z místa trhliny se disekce může šířit periferně i centrálně, může postihnout celý obvod nebo jen část. Kanál se může šířit i na karotidy nebo na viscerální větve aorty.
- Na konci disekce může dojít k další trhlince (reentry) a vytvoří se komunikující kanál



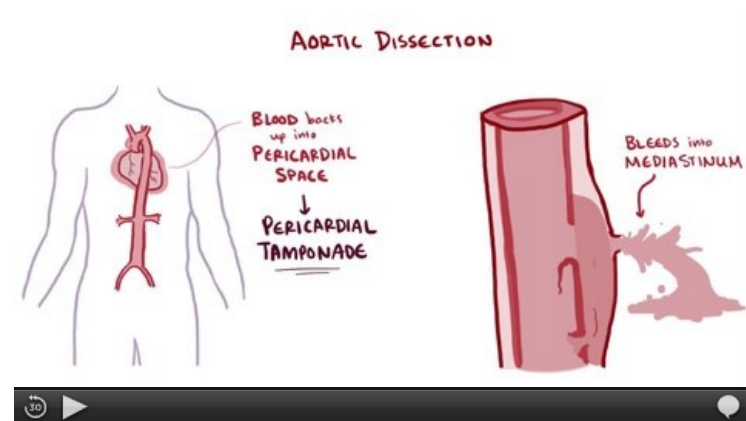
Histopatologický obraz disekce hrudní aorty u pacienta bez Marfanova syndromu. Poškozená část aorty byla chirurgicky odstraněna a nahrazena cévní protézou. Barvení Victoria blue a HE.

## Důsledky

- Kanál utlačuje pravé lumen aorty i s odstupy.
- Disekce vzniklá nad koronárními arteriemi se často šíří i centrálně a odtrhne komisury aortální chlopně se vznikem výrazné insuficience.

## Příčiny

- Degenerativní změny medie (cystická medionekróza) či aneuryzma v kombinaci s hypertenzí, méně často ateroskleróza.
- Často se s ní setkáme u Marfanova sy (mladí nemocní) i u dalších systémových onemocnění pojiva (Ehlers-Danlosův syndrom, Lyesův-Dietzův syndrom).
- Mezi další predisponující faktory patří bikuspidální aortální chlopeč, koarktace aorty či trauma (pády, autonehody).



Video v angličtině, definice, patogeneze, příznaky, komplikace, léčba.

## Klasifikace

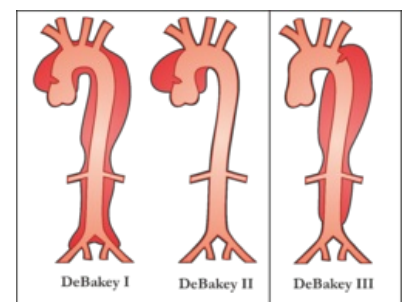
Dříve se užívala klasifikace dle DeBakeyho, nyní nahrazena Stanfordskou klasifikací.

### Stanfordská klasifikace

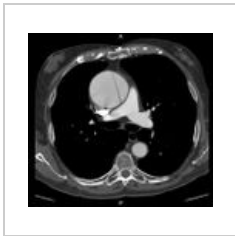- Typ A ("ascendentní") – postižena je ascendentní aorta (2x častější než typ B),
- Typ B – postižena je descendentní aorta.

### Starší klasifikace dle DeBakeyho

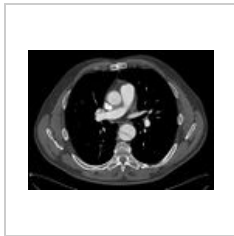- Typ I – začíná v ascendentní aortě a pokračuje na břišní,
- Typ II – ohraničena na oblast ascendentní aorty,
- Typ III – začíná v aortálním istmu a postihuje descendentní aortu, příp. pokračuje až na břišní.



Klasifikace DeBakey a Stanford



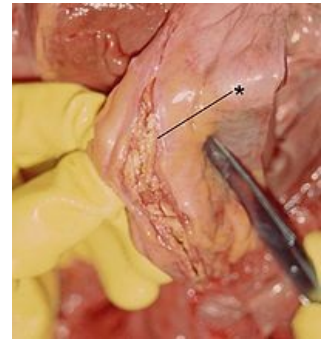
CT disekce  
aneurysmatické  
ascendentní aorty



CT disekce  
descendentní aorty

## Klinický obraz

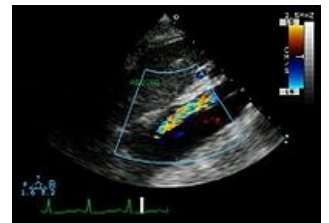- **Náhlá šokující bolest za hrudní kostí a v zádech**, může postupovat do břicha.
- Někdy následuje šokový stav (krvácením, tamponádou, akutní srdeční insuficiencí) – obvykle umírají náhlou smrtí.
- Někdy příznaky pozvolna ustoupí a stav se dočasně nebo trvale stabilizuje.
- Cévní příznaky:
  - různé, podle toho, které větve aorty jsou utlačeny nebo odtrženy,
  - kraniální tepny – bezvědomí, hemiparéza,
  - subclavie – ischemie HK,
  - horní mezenterika – ischemie střeva,
  - renální tepny – anurie, oligurie,
  - periferní tepny – **deficit nebo asymetrie pulzací** (typicky proměnlivé v čase), stranová asymetrie tlaků na HKK, atd.



Pitevní nález – disekce aorty

## Diagnóza

- **Anamnéza** (náhle vzniklá prudká bolest, pocit trhání),
- fyzikální vyšetření: **deficit či asymetrie pulzací** na periferních tepnách, difference TK na pažích
- zobrazovací metody:
  - **primární** – CT angiografie – zejména vhodná pro disekce typu B
    - při nestabilitě pacienta, při podezření na disekci typu A – jícnová echokardiografie
  - pomocné metody:
    - vyloučení AIM (EKG),
    - RTG hrudníku – rozšíření stínu horního mediastina doleva,
    - echokardiografie – stanovení aortální regurgitace, perikardiálního výpotku, dif.dg. infarktu myokardu



ECHO (longitudinální průřez)  
nález disekce aorty

## Indikace k operaci

- Dle typu, rozsahu, cévním postižení a celkového stavu:
  - u typu A asi polovina postižených umírá do 24 h, naděje se s každou hodinou snižuje → typ A je **vždy indikován** k okamžitému operačnímu řešení,
  - u typu B volíme převážně konzervativní postup, pokud není cévní symptomatologie či nehrozí ruptura.

## Terapie

- Ihned po stanovení diagnóza zahájíme medikamentózní léčbu: antihypertenziva, beta blokátory a vazodilatancia, podpora diurézy. Pacienta monitorujeme, podáváme analgetika (nedostatečná léčba bolesti vede k selhání antihypertenziv). U pacientů s hypotenzí je nutné echokardiograficky vyloučit srdeční tamponádu.

### Typ A

Princip operace – snažíme se zrušit vtok do aneurysmatu, několik metod:

- příčné protěti ascendentní aorty v místě trhliny, přešíjí obou konců aorty přes zevní a vnitřní měsové podložky, následná sutura aorty,
- resekce ascendentní aorty, zpevnění konců suturou a náhrada aorty protézou,
- Bentallova operace – náhrada aortální chlopně a ascendentní aorty konduitem s chlopní, implantace koronárek do protézy,
- uzavření vstupu do disekce tkáňovým lepidlem se suturou aorty nebo s náhradou,
- implantace intraluminární prstencové protézy do ascendentní aorty.

### Typ B

- Nekomplikovanou disekci typu B léčíme konzervativně (stabilizace, antihypertenziva).
- U komplikovaných disekcí je nutné přistoupit k invazivní léčbě:
  - endovaskulární implantace stentgraftu,
  - chirurgické řešení.

### Princip chirurgické léčby

- V poloze na pravém boku, z levostranné thorakotomie, obvykle bez ECC, někdy se k ochraně ledvin a míchy před ischemií používá určitý bypass.
- Resekce úseku s trhlinou, náhrada protézou, příp. implantace intraluminární protézy – tím zrušíme vstup a ono se to uzavře trombózou. Operace je složitější, když viscerální tepny odstupují z disekčního kanálu – je třeba provést ještě laparotomii a ony tepny znovu připojit na aortu.

## Komplikace

Disekce **Stanford A** může způsobit akutní aortální insuficienci, srdeční selhání, hypotenzi. Uzávěr věnčitých tepen disekcí vede k AIM (nejčastěji vzniká diafragmatický infarkt uzávěrem ACD). Rupturou disekce do perikardu vznikne srdeční tamponáda.

Disekci **Stanford B** může komplikovat spinální, viscerální, renální či končetinová ischemie.

## Odkazy

### Související články

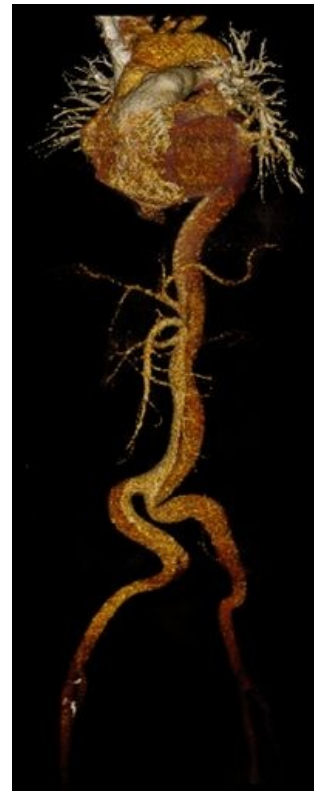- Chirurgie hrudní aorty
- Aneurysma
- Disekce aorty/kazuistika

### Použitá literatura

- ZEMAN, Miroslav, et al. *Speciální chirurgie*. 2. vydání. Praha : Galén, 2006. 575 s. ISBN 80-7262-260-9.
- ČEŠKA, Richard, ŠTULC, Tomáš, Vladimír TESAŘ a Milan LUKÁŠ, et al. *Interna*. 3. vydání. Praha : Stanislav Juhaňák - Triton, 2020. 964 s. ISBN 978-80-7553-780-5.

### Zdroj

- BENEŠ, Jiří. *Studijní materiály* [online]. [cit. 17.5.2010]. <<http://jirben.wz.cz>>.



CT 3D angiografie disekce –  
pravé a nepravé lumen