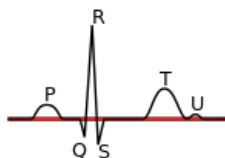


# Elektrokardiografie

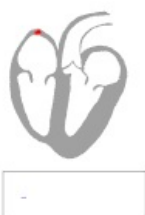

**Elektrokardiografie (EKG)** je základní vyšetřovací metoda v kardiologii. Jejím principem je snímání elektrické srdeční aktivity a v podobě **elektrokardiogramu** (časový záznam EKG křivek) umožňuje její hodnocení. EKG vyšetření je většinou neinvazivní. Pomocí elektrod umístěných na kůži, ale i na stěně jícnu či přímo v srdci, měříme **napětí (rozdíl elektrických potenciálů)** jako projev šíření akčního potenciálu myokardem.

Protože je elektrická aktivita srdce podmínkou mechanické, má EKG důležitou diagnostickou roli u řady srdečních chorob. Navíc s jeho pomocí dokážeme odhalit i poruchy extrakardiálních příčin (např. poruchy činnosti štítné žlázy, iontové dysbalance), přesto samotné vyšetření EKG nemá takovou výpovědní hodnotu a vždy je důležité posuzovat celkový klinický obraz.

V rámci zefektivnění prevence kardiovaskulárních chorob se do praxe zavádí také telekardiologie, díky které lze pacienty s kardiovaskulárními problémy dlouhodobě a efektivně sledovat.

## Princip snímání EKG



Během šíření akčního potenciálu myokardem vznikají v oblastech rozhraní rozdílného potenciálu místní elektrické proudy, to vede ke vzniku elektromagnetického pole. Tělesné tekutiny fungují jako dobré vodiče, čímž lze snímat změny srdečních potenciálů i z povrchu těla.

Snímání těchto potenciálů zavedl na počátku 20. století holandský fyziolog **Willem Einthoven**. Byly to dnešní 3 **standardní bipolární končetinové svody** (I, II, III) tvořící tzv. **Einthovenův trojúhelník**, v jehož pomyslném těžišti leží srdce. Principem těchto svodů je zapojení vždy dvou aktivních elektrod, jejichž polarita je předem dána. Jednotlivé svody poté

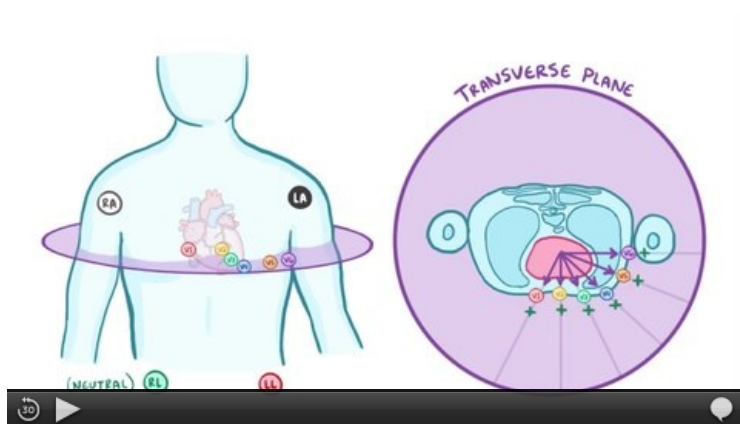
zaznamenávají rozdíl potenciálů mezi elektrodami.

Dnes je měření EKG zdokonaleno přidáním dalších svodů. Jsou to **unipolární svody**, které vznikají spojením aktivní elektrody s indiferentní elektrodou – **Wilsonovou svorkou**. Tak získáme další končetinové (VR, VL, VF) a hrudní (V1–V6) svody. Záznam z končetinových unipolárních svodů lze zesílit, pokud odpojíme aktivní elektrodu od nulové svorky, poté měříme potenciál mezi odpojenou a dvěma zbylými elektrodami. Získáme tak tzv. **zvýšené (augmented) končetinové pseudo-unipolární Goldbergerovy svody** (aVR, aVL, aVF). Nejběžnější EKG záznam je tedy v současnosti 12svodový. Za speciálních okolností je možné použít i další svody.



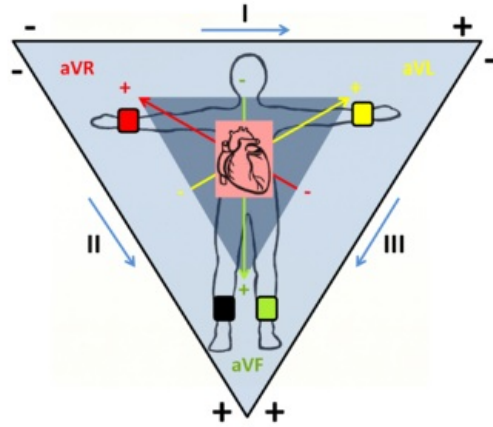
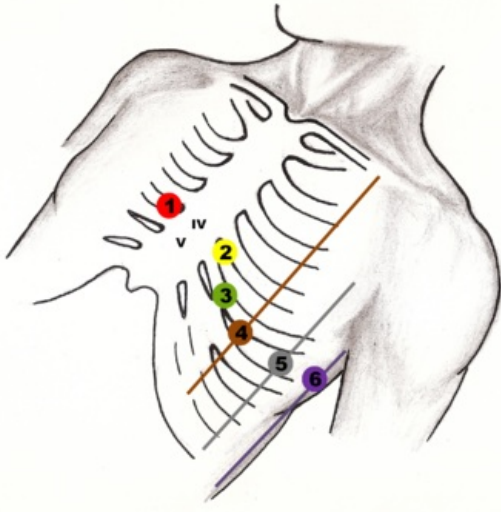

W. Einthoven (1860 – 1927)

[Podrobnější informace naleznete na stránce Elektrokardiografie/Fyzika.](#)



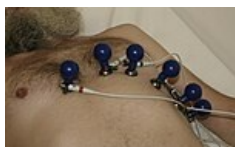Video v angličtině, základy EKG.

## 12svodové EKG

	svod	zapojení svodu		
bipolární končetinové svody  Einthovenovy	I	levá horní končetina	pravá horní končetina	
	II	levá dolní končetina	pravá horní končetina	
	III	levá dolní končetina	levá horní končetina	
unipolární končetinové svody  Goldbergerovy	aVR	zvýšený svod na pravé horní končetině		
	aVL	zvýšený svod na levé horní končetině		
	aVF	zvýšený svod na levé dolní končetině		
unipolární hrudní svody  Wilsonovy	V1	IV. mezižebří, parasternálně vpravo		
	V2	IV. mezižebří, parasternálně vlevo		
	V3	mezi V2 a V4		
	V4	V. mezižebří (u žen lepíme na linii dolního úponu prsu), levá medioklavikulární čára		
	V5	V. mezižebří, levá přední axilární čára		
	V6	V. mezižebří, levá střední axilární čára		

#### Barva končetinových elektrod:

- **červená** – pravé předloktí,
- **žlutá** – levé předloktí,
- **zelená** – levý bérce,
- **černá** – pravý bérce (uzemnění).

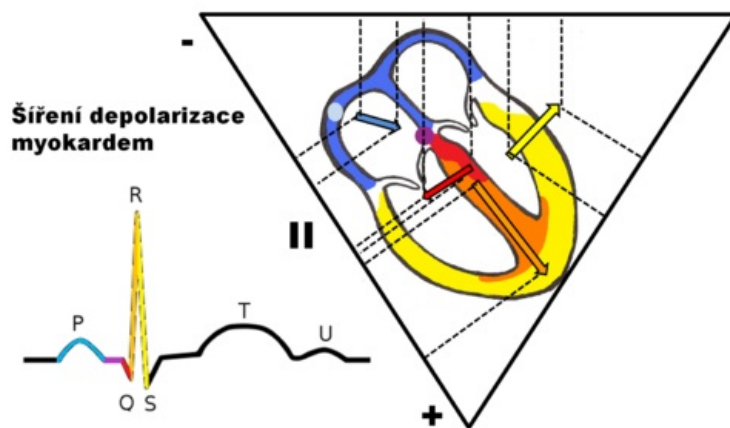


**Správné umístění elektrod** je velice důležité, protože umožňuje správně odečíst výslednou EKG křivku vzhledem k umístění srdce jako celku i jednotlivých srdečních oddílů.

# EKG křivka

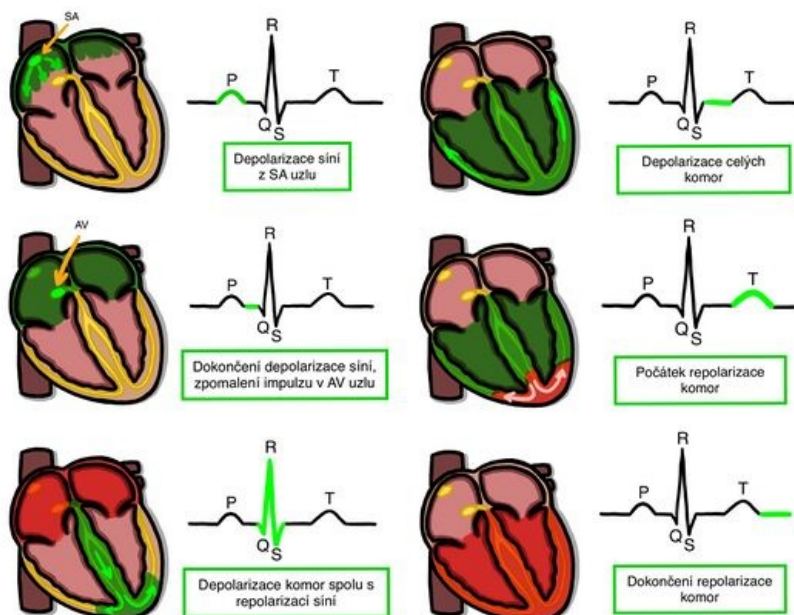
**Šíření depolarizace myokardem** se zobrazuje rozdílně vzhledem k tomu, který svod potenciál snímá, to znamená ve kterém směru a ve které rovině je umístěn vzhledem k srdci. Dráha šíření potenciálu v srdci má typický charakter a vytváří tak typické výchylky – vlny, kmity a linie, které odpovídají určité fázi elektrického srdečního cyklu.

- **P vlna** – depolarizace síní,
- **PQ interval** – převod vzruchu ze síní na komory,
- **QRS komplex** – depolarizace komor,
  - kmit Q = negativní kmit předcházející kmitu R,
  - kmit R = každý pozitivní kmit QRS komplexu,
  - kmit S = negativní kmit následující za kmitem R,
- **T vlna** – repolarizace komor,
- **U vlna** – není konstantní, její původ není úplně jasný.



Akční potenciál myokardu normálně vzniká **spontánní depolarizací** v **sinoatriálním uzlu**, odkud se šíří na svalovinu síní. Okamžitý výsledný vektor má díky tenké stěně síní relativně malou amplitudu a směřuje **doleva dolů**. Na EKG záznamu se projeví jako **vlna P**. Pomalým vedením v **atrioventrikulárním uzlu** dochází ke zbrzdění postupu depolarizace ze síní na komory kvůli oddělení systoly síní od systoly komor. Na EKG tomu odpovídá **izoelektrická linie**. Celkový převod depolarizace ze síní na komory značí **PQ interval**.

Následuje **depolarizace komor**, tvořící na EKG záznamu **QRS komplex**. Vzruch postupuje skrze **Hisův svazek** a **Tawarova raménka** na svalovinu **mezikomorového septa**, kde se depolarizace šíří **zleva doprava**, čímž okamžitý vektor směřuje **doprava dolů**. Na EKG se píše buď negativní **kmit Q**, či **pozitivní kmit R**, záleží na svodu. Další postup vzruchu se šíří k srdečnímu hrotu, okamžitý vektor směřuje **doleva dolů**, vytváří střední část QRS komplexu, ve většině svodů kmit R. Odtud se depolarizace přes Purkyňova vlákna rozšíří na pracovní myokard obou komor a to směrem **od endokardu k epikardu**, v okamžitém vektoru se projeví především mohutnější svalovina levé komory, směřuje tedy **doleva**, a na závěr **doleva nahoru** při depolarizaci bazální části levé komory, a tím dokončuje komorový QRS komplex.



Po skončení depolarizace je elektrická srdeční aktivita chvíli nulová, svalová vlákna se nachází ve **fázi plató**, kdy se žádné elektrické proudy myokardem nešíří. Na EKG záznamu se projeví jako **izoelektrická linie** – **ST úsek**. Po tomto okamžiku začíná **komorová repolarizace**, která postupuje opačně a to **od epikardu k endokardu**. Výsledný sumační vektor je ale stejný jako při depolarizaci, a to kvůli tomu, že repolarizace je elektricky opačný děj. Vytváří se tedy **vlna T**. Někdy lze na EKG záznamu zaznamenat **vlnu U**, jejíž původ není přesně znám, pravděpodobně jde o projev repolarizace papilárních svalů.

## Elektrokardiogram

EKG se snímá na milimetrový papír. Pro správně odečtení hodnot musíme mít stanovený:

- tzv. **cejch 1mV** (odpovídá amplitudě) obvykle = **10 mm**,
- rychlost **posunu papíru** buď **50 mm/s** (1 mm → 0,02 s) nebo **25 mm** (1 mm → 0,04 s).

**Vyhodnocení EKG záznamu se skládá z deseti bodů – tzv. DESATERO:**

1. srdeční akce
2. srdeční rytmus
3. srdeční frekvence

#### 4. vlna P

#### 5. PQ interval


#### 6. QRS komplex

#### 7. ST úsek

#### 8. vlna T

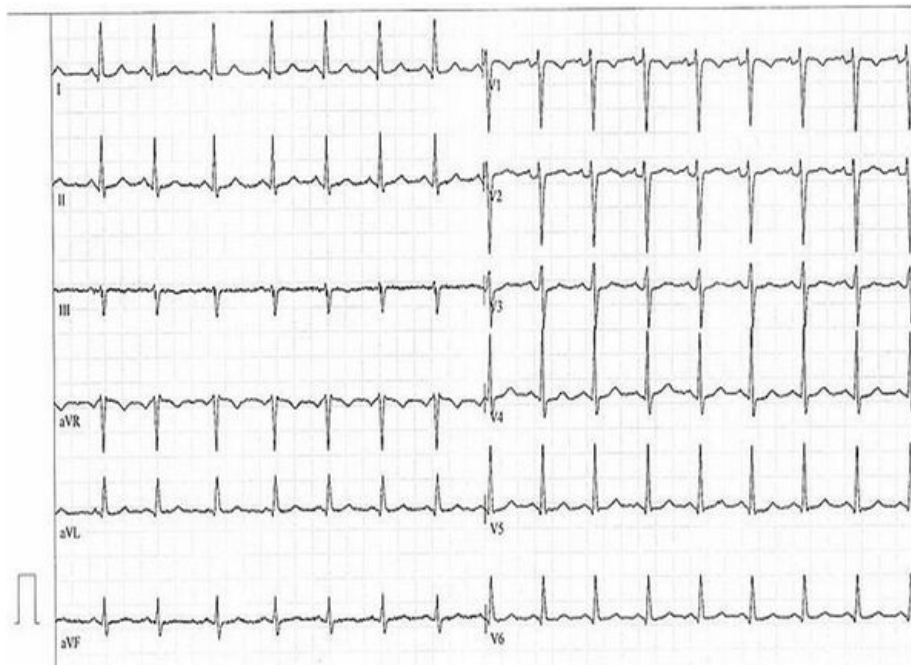#### 9. QT interval

#### 10. osa srdeční

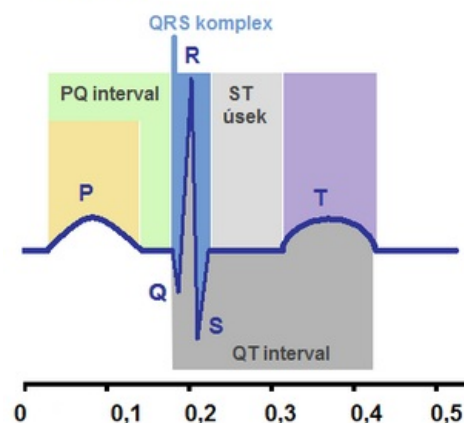
 *Podrobnější informace naleznete na stránce Popis EKG.*

Hodnocení EKG záznamů nám umožňuje odhalovat arytmie, jako projevy poruch tvorby, či vedení vzruchu. Významnou roli hraje také při zjišťování ischemických změn, lokalizace i stádia infarktu myokardu. Změny na EKG nacházíme buď ve všech svodech, nebo jen v jednom, či skupině svodů, které spolu vzhledem k anatomii srdce souvisejí. Např. zmíněnou lokalizaci infarktu myokardu (IM) dokážeme určit podle znalosti jeho cévního zásobení a projekce srdečních oddílů na povrch těla v souvislosti právě se směrem snímání jednotlivých svodů.

lokalizace změn (IM)	zaznamenávající svody
laterální	I, aVL, V5, V6
diafragmatický (spodní)	II, III, aVF
anteroseptální	V1-V3
celá přední stěna	V1-V6
duťinový	aVR

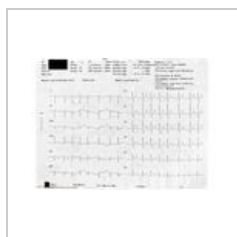


Normální EKG

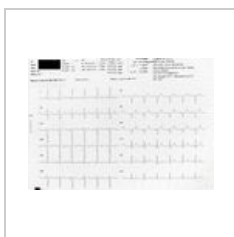


## Příklady EKG

Zde jsou ukázky EKG pacientů z interního oddělení:



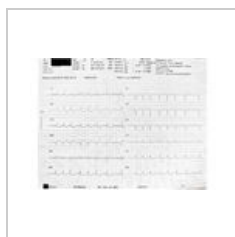
Věk pacienta: 89 let



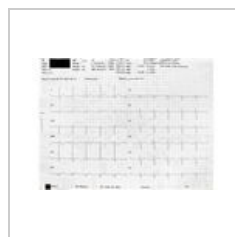Věk pacienta: 88 let



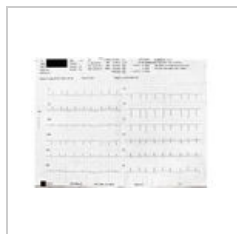
Věk pacienta: 56 let



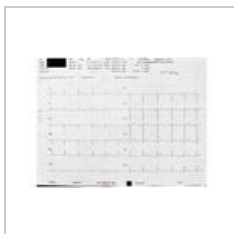Věk pacienta: 84 let



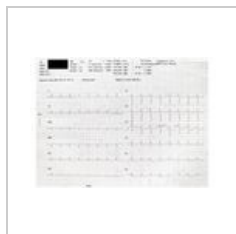
Věk pacienta: 60 let



Věk pacienta: 83 let



Věk pacienta: 38 let



Věk pacienta: 84 let

## Další EKG svody

Pro vyšetření všech srdečních oddílů tradiční dvanáctisvodové EKG plně nestačí, užíváme další přídavné svody např. pro hodnocení elektrické aktivity pravé síně a komory a za dalších speciálních situací. Jsou to unipolární svody, z nichž nejčastěji se používají tzv. **etážové svody**, které se označují apostrofem. Pomocí jícnových svodů můžeme sondou dosáhnout na oblast levé síně i zadní stěny levé komory, umístění sondy se stanovuje v cm od kraje zubů, nebo vstupu do nosu.



	<b>svod</b>	<b>zapojení svodu</b>	
<b>unipolární hrudní svody</b>	<b>V7</b>	zadní axilární čára vlevo v úrovni V6	
	<b>V8</b>	skapulární čára vlevo v úrovni V6	
	<b>V9</b>	paravertebrální čára vlevo v úrovni V6	
	<b>VE</b>	vlevo od processus xiphoideus	
	<b>V3R - V6R</b>	vpravo zrcadlově k V3-V6	
<b>unipolární hrudní svody - etážové</b>	<b>V1' - V6'</b>	o 1 mezižebří výše než V1-V6	
	<b>V1'' - V6''</b>	o 2 mezižebří výše než V1-V6	
<b>jícnové svody</b>	<b>E/Oe</b>	např. 37,5 cm (levá síň)	

Další používané svody – **Nehbův trojúhelník** (bipolární D, A, I); **Frankův korigovaný ortogonální systém** (7 elektrod); **Korigovaný ortogonální systém McFee-Parungao** (9 svodů).

## Odkazy

### Související články

- Skorovací systémy (pediatrie)
- Popis EKG
- Procvičování EKG
- Elektrokardiografie/Fyzika
- Elektrokardiografie (2. LF UK)

### Externí odkazy

- Elektrokardiografie (česká wikipedia)
- Kardioblog – EKG pro pokročilé (<http://kardioblogie.blogspot.com/>)
- 1400 stranová EKG kniha (TECHmED) (<https://www.techmed.sk/ekg-a-arytmologia-kniha/>)
- Úvod do EKG – prof. Jan Malík (<http://www.medicalmedia.eu/cs/Detail/1272%7C>)

### Zdroj

- HAVRÁNEK, Jiří: *Monitoring v intenzivní péči*.

### Použitá literatura

- VOKROUHLICKÝ, L a J KVASNIČKA. *Základy elektrografie*. 1. vydání. Praha. 1984.
- TROJAN, Stanislav, et al. *Lékařská fyziologie*. 4. vydání. Praha : Grada, 2003. 772 s. ISBN 80-247-0512-5.