

Folikulární lymfom

Druhým nejčastějším non-Hodgkinovým lymfomem je **folikulární lymfom**. Tvoří přibližně 20–25 % všech lymfomů. Vychází z B-lymfocytů a vykazuje tedy pozitivitu CD 20⁺.

Epidemiologie

Za posledních padesát let došlo ke zvýšení incidence z 2–3/100 000 na současných 7/100 000 obyvatel.

Klinické příznaky

Folikulární lymfom se manifestuje podobnými příznaky jako ostatní maligní lymfomy (**noční pocení, úbytek hmotnosti, subfebrilie**). Dlouhou dobu může být bezpříznakový. Klinický průběh je obvykle pozvolný s opakovanými relapsy.

Diagnóza

Diagnózu stanovuje patolog z excidované zvětšené uzliny. V případě, že jsou uzliny špatně přístupné (př. *retroperitoneum*), je možné stanovit diagnózu na základě biopsie pomocí tlusté jehly (*core biopsy*). Stanovení diagnózy z aspirační biopsie (FNAB) je nevhodné. Patolog stanovuje diagnózu na základě přítomnosti **nádorových centrocytů a centroblastů**. Na základě množství nádorových centroblastů se u folikulárního lymfomu využívá třístupňový grading. Je důležité, aby u pacientů, u kterých došlo k relapsu, byla provedena opětovná histologická klasifikace lymfomu z důvodu vyloučení transformace do agresivnějšího lymfomu (př. *DLBCL*)

Terapie

U pacientů, kteří mají postiženou jenom jednu uzlinu nebo přísně lokalizované malé ložisko, je možné použít **lokální radioterapii**, která může mít v těchto stádiích kurativní potenciál. U pokročilých stádií doposud neexistuje kurativní terapie. U pacientů, kteří nemají závažné klinické příznaky, můžeme použít vyčkávací strategii. Vysoké procento remise lze dosáhnout pomocí kombinace *rituximab* + CHOP (*cyklofosamid*, *doxorubicin*, *vinkristin*, *prednison*), nebo *rituximab* + COP (*cyklofosamid*, *vinkristin*, *prednison*). U pacientů, u kterých byla dosažena i parciální remise, je indikovaná udržovací terapie pomocí rituximabu, která signifikantně prodlužuje bezpříznakové období v čase remise a oddaluje relaps.

Odkazy

Související články

- Hodgkinův lymfom
- Maligní lymfom
- Nehodgkinské maligní lymfomy

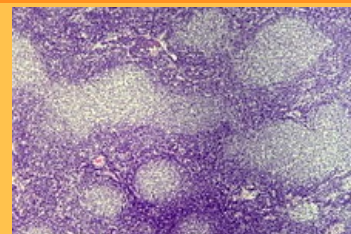
Použitá literatura

- ČEŠKA, Richard, et al. *Interna*. 1. vydání. Praha : Triton, 2010. 855 s. ISBN 978-80-7387-423-0.
- DREYLING, M, M GHIEMINI a R MARCUS, et al. Newly diagnosed and relapsed follicular lymphoma: ESMO Clinical Practice Guidelines for diagnosis, treatment and follow-up. *Ann Oncol* [online]. 2014, vol. 25 Suppl 3, s. iii76-82, dostupné také z <<https://www.ncbi.nlm.nih.gov/pubmed/25122695>>. ISSN 0923-7534 (print), 1569-8041.

Folikulární lymfom

C82 (<https://mkn10.uzis.cz/prohlizec/C82>)

9690/3 (<http://codes.iarc.fr/code/4097>)



B-lymfocyty vytvářejí folikulární formace.

Lokalizace	lymfatické uzliny
Incidence v ČR	7/100 000 obyv.
Prognóza	medián přežití 8–10 let
Klíčová mutace	t(14;18)
Pozitivní imunohistochemické markery	CD 20 ⁺
Terapeutické modality	chemoterapie, biologická léčba, radioterapie