

# Gastrointestinální stromální tumor

**Gastrointestinální stromální tumor** (GIST, někdy též GISTom, MKN-O: 8936/0 (<http://codes.iarc.fr/code/3468>)) je mezenchymální tumor stěny trávicí soustavy. Původně se jednalo o takové mezenchymové nádory nejevící ani charakter leiomyomů ani schwannomů. Nyní zahrnují GISTy většinu mezenchymálních nádorů trávicí soustavy, např. termíny leiomyom a leiomyosarkom jsou určeny pouze pro takové nádory, které mají přesvědčivé histologické a imunochemické rysy hladké svaloviny. Ultrastruktura GISTů obsahuje prvky buněk autonomního nervového systému (Cajalovy buňky) i hladké svaloviny, proto se předpokládá, že vznikají buď přímo z Cajalových buněk nebo ze společného prekursoru Cajalových a hladkých svalových buněk. Biologické chování může být benigní i maligní, proto se hovoří spíše o tom, že GISTy vykazují spektrum chování od benigního po maligní. Biologické chování lze predikovat zejména velikostí a mitotickou aktivitou. GISTy se objevují spíše ve vyšším věku, dokumentovaný rozdíl mezi postižením jednotlivých pohlaví není velký. Maligní GISTy nepatří mezi časté tumory. Například nejčastěji se GISTy vyskytují v žaludku, přitom maligní GIST žaludku představuje co do četnosti zhruba 2 % malignit žaludku.

## Makroskopický vzhled

GISTy se mohou nacházet v jakékoliv části trávicího traktu, v omentu a v mezenteriu, výjimečné jsou kazuistiky popisující výskyt tumoru se znaky GISTu i v jiných lokalitách. Nejčastější místa výskytu jsou:

- žaludek: 60–70 % případů
- tenké střevo: 20–30 % případů
- jícen a tlusté střevo: společně méně než 10 % případů

Malé GISTy se obvykle prezentují jako subserózní, submukózní nebo intramurální uzlíky. Nejsou opouzdřené, bývají však dobře ohraničené od okolí. Velké GISTy prominují, jejich povrch je v lumen kryt intaktní sliznicí, která však může být ve 20–30 % případů exulcerovaná. Vzhled nádoru může být laločnatý. Nádor se může přímo šířit do okolních orgánů a infiltrovat jejich parenchym. Konzistence nádoru může být tuhá i měkká, na řezu je obvykle světle hnědavý, častá jsou ložiska intraparenchymového prokrvácení. U větších tumorů nejsou výjimečná ani masivní ložiska hemoragické nekrózy a přítomnost cystických formací. Mnohočetný výskyt je možný, obvykle známkou maligního biologického chování.

## Mikroskopický vzhled

Jsou popisovány dva krajní extrémy v dominujícím histologickém obrazu GISTů. Většina GISTů je vřetenobuněčná, menší část z nich je tvořena epiteloidními buňkami. Tyto buňky mohou být uspořádány do řady vzorů. Například u GISTů žaludku lze definovat osm charakteristických vzorů, do kterých lze zařadit většinu GISTů a podle skupiny lze usuzovat i na biologické chování. Oproti tomu u GISTů tenkého střeva není taková klasifikace příliš účelná.

Vazivová matrix GISTů může hyalinizovat nebo se měnit myxoidně. V nádorech se mohou objevovat i další poměrně charakteristické změny, jde zejména o přítomnost **skeinoidních vláken**, což jsou eosinofilní PAS pozitivní globulární hmoty. Nápadný jaderný pleomorfismus je pro GISTy neobvyklý.

Z imunochemických vlastností je významný zejména průkaz KIT a případně PDGFRA. Význam má i molekulární analýza mutací v těchto genech, protože prognóza i citlivost na terapii se mohou podle jednotlivých mutací lišit.

## Klinické chování

Klinické projevy závisejí na velikosti tumoru a na jeho lokalizaci. Nejmenší nádory jsou obvykle zcela asymptomatické a jde o náhodný nález. Klinicky manifestní nádory jsou nejčastěji příčinou krvácení do trávicí trubice různé intenzity, případně neurčitých projevů v břiše. Méně obvyklou manifestací je obstrukce nebo perforace stěny. Palpovatelná masa je spíše výjimkou.

## Metastatický rozsev

Maligní GISTy mohou zakládat vzdálené metastázy. Nejčastěji se šíří do jater a do měkkých tkání v břišní dutině. Méně obvyklé jsou metastázy do kostí a do periferních měkkých tkání. Jen zcela výjimečné jsou metastázy do lymfatických uzlin nebo do plic.

U agresivně se chovajících GISTů se případné metastázy objeví nejčastěji 1–2 roky po resekci primárního tumoru. GIST, který se nechová agresivně, může být také zdrojem metastáz. Tyto se pak objevují za 5–15 let po resekci primárního ložiska.

## Prognóza

Biologické chování lze určit především podle rozměrů nádoru a podle mitotické aktivity. GISTy, jejichž průměr je menší než 5 cm s nízkou mitotickou aktivitou, jsou obvykle benigní. Dalšími významnými prognostickými faktory jsou mitotická aktivita a také histologický typ. Roli prognostického faktoru hraje zřejmě i lokalita, např. GIST

žaludku má obecně lepší prognózu než stejně velký GIST stejného typu a se stejnou mitotickou aktivitou v tenkém střevě.

## Grading

Grading GISTů se stanovuje výhradně podle mitotického indexu. Jsou jen dva stupně:

- **G1** – nejvýše 5 mitóz/mm<sup>2</sup>
- **G3** – více než 5 mitóz/mm<sup>2</sup>

## TNM staging

Gastrointestinální stromální tumor	
Velikost primárního tumoru	
TX	primární tumor nebyl hodnocen
T0	nejsou důkazy pro existenci primárního tumoru
T1	průměr tumoru nejvýše 2 cm
T2	průměr tumoru více než 2 cm, nejvýše 5 cm
T3	průměr tumoru více než 5 cm, nejvýše 10 cm
T4	průměr tumoru více než 10 cm
Postižení lymfatických uzlin	
NX	regionální lymfatické uzliny nebyly hodnoceny
N0	není důkaz šíření
N1	šíření do regionálních lymfatických uzlin
Vzdálené metastázy	
M0	nejsou
M1	jsou

## Terapie

Základním terapeutickým postupem je resekce tumoru s průkazem intaktních resekčních okrajů. Protože GISTy jen vzácně metastazují do lymfatických uzlin, nemá jejich biopsie nebo odstranění význam.

GISTy jsou rezistentní vůči konvenční chemoterapii i radioterapii. Vzhledem k molekulární podstatě většiny GISTů lze jistého úspěchu dosáhnout inhibitory tyrozinkináz imatinibem.

## Molekulární patologie

Klíčová mutace v patogenezi GISTů není jen jedna. Nejčastější je mutace KIT, tedy receptoru pro cytokin SCF (Stem Cell Factor). Mutace tohoto genu je prokazatelná u zhruba 80 % případů. Druhou nejčastější mutací je mutace PDGFRA, tedy receptoru alfa pro cytokin PDGF (Plated Derived Growth Factor). Tato mutace je prokazatelná zhruba u 10 % případů. Protože jde v obou případech o receptory s tyrozinkinázovou aktivitou, jsou GISTy v obou případech senzitivní na imatinib. Oba receptory jsou z rodiny III receptorů s tyrozinkinázovou aktivitou, signál dále předávají fosforylací proteinů ze signalizačních kaskád MAPK, PI3K a p90RSK. V obou případech vede mutace k trvalé aktivaci receptoru.

Byly popsány syndromy s mutací KIT i PDGFRA v zárodečné linii buněk. Penetrace GISTů je u těchto syndromů prakticky 100 %. Častá bývá hyperplazie Cajalových buněk. Mutace KIT se dále manifestuje jako urticaria pigmentosa a kožní hyperpigmentace.

Zbývajících zhruba 10 % nádorů nemá mutaci ani v jednom z výše uvedených genů. Nádory bez mutace v genech KIT a PDGFRA se označují jako wild-type fenotyp.

### GISTy s mutací KIT

Mutace KIT byla u GISTů popsána v roce 1998. KIT je transmembránový receptor, který prochází jednou přes buněčnou membránu. Vazba ligandu (SCF) umožní těsné přiblížení dvou monomerů, jejich vazbu a autofosforylací intracelulárních domén. Autofosforylací aktivovaný receptor dále aktivuje proteiny signalizačních kaskád MAPK, PI3K a p90RSK. Rozložení mutací není rovnoměrné podél celého genu, nejčastěji dochází k mutacím v exonu 11 a v exonu 9. Výrazná a difúzní imunoreaktivita cytoplazmy na KIT je charakteristická pro GISTy s mutací KIT bez ohledu na to, která část genu je zasažena.

### GISTy s mutací PDGFRA

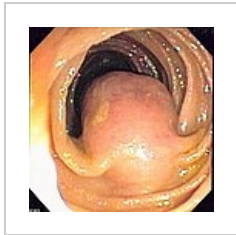Mutace PDGFRA byla popsána u GISTů bez mutace KIT v roce 2003. Struktura i funkce receptoru je podobná receptoru KIT. Rozložení mutací není rovnoměrné, většinou jsou prokázány mutace v exonech 18, 14 a 12.

## GISTy bez mutace KIT a PDGFRA

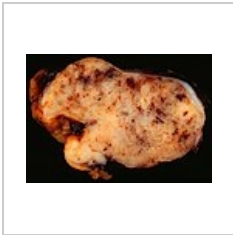Tato skupina představuje 10-15 % GISTů dospělých, u dětí však představují až 90 % všech GISTů. Klinicky se jedná o heterogenní skupinu tumorů.

- GISTy s deficitem sukcyndehydrogenázy
- GISTy asociované s neurofibromatózou I. typu
- GISTy s BRAF mutací

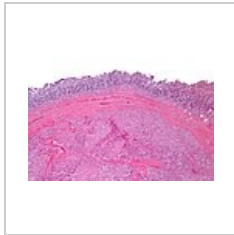
## Obrazová galerie



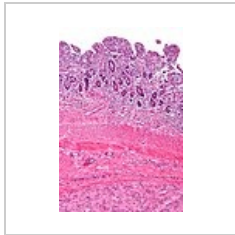
Endoskopický pohled na GISTom jejunu vyklenující se do lumen.



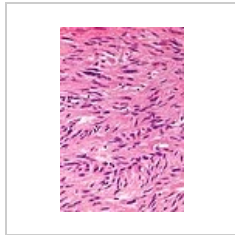
Řez GISTem žaludku – patrné jsou četné krevní výrony do parenchymu



H&E, malé zvětšení



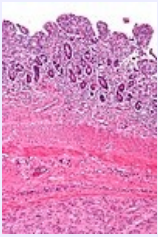
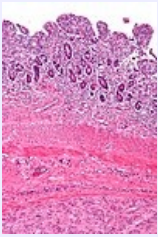
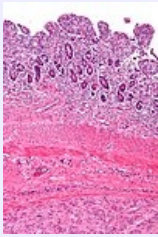
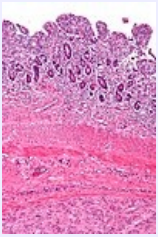
H&E, střední zvětšení



H&E, velké zvětšení

## Odkazy

### Virtuální preparáty

			
<b>dívka 13 let, primární tumor, H&amp;E</b>	<b>dívka 15 let, jaterní metastáza, H&amp;E</b>	<b>žena 40 let, jaterní metastáza, H&amp;E</b>	<b>žena 40 let, LU s metastázou, H&amp;E</b>
zdroj: Diagnostic Pathology ( <a href="http://www.diagnosticpathology.org/">http://www.diagnosticpathology.org/</a> )	zdroj: Diagnostic Pathology ( <a href="http://www.diagnosticpathology.org/">http://www.diagnosticpathology.org/</a> )	zdroj: Diagnostic Pathology ( <a href="http://www.diagnosticpathology.org/">http://www.diagnosticpathology.org/</a> )	zdroj: Diagnostic Pathology ( <a href="http://www.diagnosticpathology.org/">http://www.diagnosticpathology.org/</a> )

- Preparáty jsou součástí dokumentace následujícího článku: OTTO, C., A. AGAIMY a A. BRAUN, et al. Multifocal gastric gastrointestinal stromal tumors (GISTs) with lymph node metastases in children and young adults: a comparative clinical and histomorphological study of three cases including a new case of Carney triad. *Diagn Pathol.* [online]. 2011, vol. 6, s. 52, dostupné také z <<https://www.ncbi.nlm.nih.gov/pmc/articles/PMC3130635/>>. ISSN 1746-1596.

## Související články

- Gastrointestinální stromální tumor/PGS
- Riziko progresu a staging GISTů (tabulka, PDF, jedna strana A4)
- Nádory mezenchymové
- Nádory žaludku

## Literatura

- ROSAI, Juan. *Ackerman's Surgical Pathology*. 8. vydání. St. Louis, MO : Mosby, 1996. sv. 1. ISBN 0-8016-7004-7.
- HAMILTON, Stanley R. a Lauri A. AALTONEN. *WHO Classification of Tumours : Pathology and Genetics of Tumours of the Digestive System*, [online] . 1. vydání. Lyon : IARC Press, 2000. Dostupné také z <<http://publications.iarc.fr>>. ISBN 92-832-2410-8.
- WHO. . *Mezinárodní klasifikace nemocí pro onkologii : česká verze*. 3. vydání. Praha : Ústav zdravotnických informací a statistiky, 2004. ISBN 80-7280-373-5.

- KOH, J.S., J TRENT a L CHEN, et al. Gastrointestinal stromal tumors: Overview of pathologic features, molecular biology, and therapy with imatinib mesylate. *Histol Histopatol.* 2004, roč. 19, vol. 2, s. 565-574, ISSN 1699-5848.
- DOYLE, L.A. a J.L. HORNICK. Gastrointestinal stromal tumors: From KIT to succinate dehydrogenase. *Histopathology.* 2014, roč. 64, vol. 1, s. 53-67, ISSN 1365-2559.
- National Cancer Institute (USA). *Gastrointestinal Stromal Tumors Treatment : Stage Information for Gastrointestinal Stromal Tumors* [online]. [cit. 4/2014]. <<https://www.cancer.gov/types/soft-tissue-sarcoma/hp/gist-treatment-pdq#section/all>>.

## Externí odkazy

- reGISTer (<http://gist.registry.cz/index.php>) – registr pro sběr epidemiologických a klinických dat pacientů s gastrointestinálním stromálním tumorem
- BEHAZIN, Nancy S.. *Medscape : Gastrointestinal Stromal Tumor* [online]. ©2013. [cit. 2014]. <<https://emedicine.medscape.com/article/278845-overview>>.
- ŽABKA, J. Gastrointestinální stromální tumory. *Klin Onkol* [online]. 2011, roč. 24, vol. 3, s. 187-194, dostupné také z <<http://www.eonkologie.cz/klinicka-onkologie/archiv/2011/53-archiv/2011-3/248-2011-03zabka>>. ISSN 0862-495X.
- DAUM, O, R ŠÍMA a M MICHAL. Patologická diagnostika gastrointestinálního stromálního tumoru. *Onkologie* [online]. 2010, roč. 4, vol. 1, s. 13-17, dostupné také z <<http://www.onkologiecs.cz/pdfs/xon/2010/01/04.pdf>>. ISSN 1803-5345.