

Hodnocení spermiogramu

- Kvantitativní mikroskopický rozbor ejakulátu získaného po 2–4denní sexuální abstinenci masturbací či zachycených při pohlavním styku do kondomu ze speciálního, spermie nepoškozujícího materiálu.^[1]
- V posledních letech dochází k trvalému zhoršování spermiogramu:
 - v roce 1951 byla dolní hranice 80 mil./ml, v roce 1964 se to přehodnotilo na 40 mil./ml, v roce 1980 na 20 mil./ml a v roce 2010 stanovilo WHO jako normu 15 mil./ml.^[2]

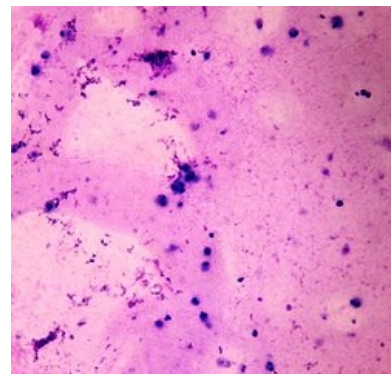
Normální spermiogram

- Po sexuální abstinenci 2–7 dní:
- objem 1,5–4,8 ml;
- pH 7,2–7,8;
- spermií nad 15 miliónů/ml;^[2]
- celkový pohyb: 40%
- progresivní pohyb: 32%
- morfologie: normální formy spermií: 4%

Nálezy

Pokud mluvíme o kvalitě/kvantitě ejakulátu jako takového,, používáme koncové **-spermie**, pokud se ovšem chceme vyjádřit k počtu či vlastnostem spermií v ejakulátu obsažených, používáme termíny končící na **-zoospermie**. Je dobré si tohoto rozlišení v terminologii být vědomi, neboť se v něm často chybuje.

- **aspermie** – úplná absence ejakulátu (žádný ejakulát netvořen nebo retrográdní ejakulace);
- **pyospermie** – leukocyty v ejakulátu;
- **hemospermie** – erytrocyty v ejakulátu;
- **normozoospermie** – parametry jsou v mezích normy;
- **oligozoospermie**:
 - pod 15 mil./ml, pravděpodobnost oplodnění může být snížena ^[3]
 - pokles pod 5 mil./ml – oligospermia gravis;
- **astenozoospermie** – pohyb spermií je nižší než normálně, vyšší procento defektních forem;
- **teratozoospermie** – příliš mnoho morfologicky nenormálních spermií;
- **azoospermie** – spermie chybí:
 - obstrukční;
 - testikulární;
- **neкроzoospermie** – jsou přítomny jen avitální spermie;
- **cryptozoospermie** – nepřítomnost spermií v nativním vzorku, po centrifugaci přítomnost malého množství spermií (slouží pro odlišení azoospermie, která má nejčastěji obstrukční etiologii od závažné poruchy zárodečného epitelu)
- kombinace výše uvedených patologií: **oligoastenozoospermie**, **oligoastenoteratozoospermie**, **asthenoteratozoospermie**, **oligoteratozoospermie**.



Vzorek ejakulátu – azoospermie s mnohačetnými leukocyty (pyospermie)

Odkazy

Související články

- Asistovaná reprodukce
- Gametogeneze
- In vitro fertilizace

Zdroj

- BENEŠ, Jiří. *Studijní materiály* [online]. [cit. 2010]. <<http://jirben.wz.cz>>.

Reference

1. Gonadosan GmbH. *Kvalita spermií* [online]. [cit. 2011-10-03]. <<https://www.fertilovit.com/cs-cz/kinderwunsch/spermienqualität.aspx>>.
2. http://www.sexuologickaspolecnost.cz/dokumenty/WHO_manual.pdf
3. <http://www.sexuologickaspolecnost.cz/vlastnosti-ejakulatu>

