

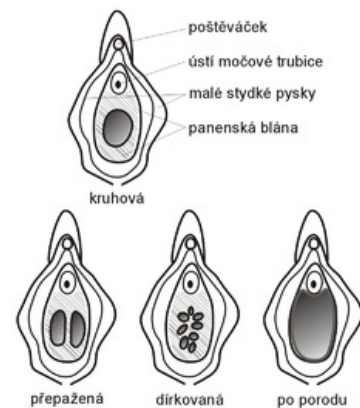
Hymen

Panenská blána (hymen) je slizniční duplikatura v *ostium vaginae*. Název vznikl z řeckého slova *hymēn*, jež znamená membrána. Skladba a tvar hymenu jsou výrazně závislé na estrogenech, podobně jako poševní sliznice. Na hymenu to však můžeme pozorovat i pouhým okem – proto se hymen obrazně nazývá „zrcadlem estrogenů“.

Druhy hymenu

Rozlišujeme následující typy panenských blán:

- *hymen anularis* – základní tvar hymenu, prstenčitá blána s různě prostorným otvorem;
- *hymen fimbriatus* – je ztlustělým typem hymenu, který vzniká nadměrným působením estrogenů;
- *hymen semilunaris* – typ hymenu připomínající svým vzhledem semilunární chlopně cév;
- *hymen semilunaris fimbriatus* – estrogenizací změněný *hymen semilunaris*, někdy může i částečně překrývat vchod do urethry;
- *hymen binocularis seu septus* – má dva otvory mezi nimiž je různě silná vazivová přepážka;
- *hymen cruciatus*, *hymen cribriformis* – méně časté druhy, i ty se mohou estrogenizačně měnit.



Typy panenských blán – kruhová (*h. anularis*), přepažená (*h. semilunaris*), dírkovaná (*h. cribriformis*), po porodu

Embryonální původ

Dutina vaginy zůstává oddělena od *sinus urogenitalis* tenkou ploténkou tkáně – hymen. Hymen se skládá z mezenchymu pokrytého epitelem *sinus urogenitalis* a epitelem vaginy. Prenatálně v něm vzniká malý otvor *ostium vaginae*.

Deflorace

Deflorace je proces protržení panenské blány, ke kterému dochází při invazivním prostoupení do této oblasti. Protože je panenská blána bohatě zásobena nervovými zakončeními, je deflorace obvykle velice bolestivá. Hymen se trhá na mnoha místech, takže u pohlavně žijící ženy z něj zbývají jen tzv. *carunculae hymenales*. **Po porodu z něj zbudou pouze *carunculae myrtiformes*. K defloraci nemusí nutně docházet jenom během koitu. Může k ní dojít např. i při gynekologickém vyšetření, masturbaci nebo zavádění tamponu. V poslední době přichází ze západu trend chirurgického znovuobnovení celistvosti blány.**

Odkazy

Související články

- Pochva
- Estrogeny

Použitá literatura

- ROB, L. *Gynekologie*. 2. vydání. Galén, 2008. ISBN 978-80-7262-501-7.
- SADLER, T.W.. *Langmanova lékařská embryologie*. 1 (překlad 10. vydání) vydání. Grada, 2011. ISBN 978-80-247-2640-3.
- ČIHÁK, R. . *Anatomie 1*. 3. vydání. Grada, 2011. ISBN 978-80-247-3817-8.