

# Hyperbilirubinemie novorozenců a kojenců

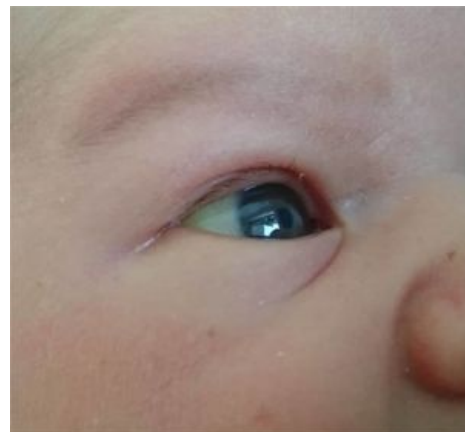**Hyperbilirubinemie** je zvýšení hladiny bilirubinu v krvi nad 25  $\mu\text{mol/l}$ . V krvi se může zvýšit hladina konjugovaného (tj. **přímého**), ale i nekonjugovaného (tj. **nepřímého**) bilirubinu. Nekongugovaný bilirubin je rizikový z hlediska schopnosti přestupu přes hematoencefalickou bariéru (HEB). V mozku může poté dojít ke vzniku tzv. **jádrového ikteru**. Bilirubin zde působí na bazální ganglia, jádra hlavových nervů, mozeček a sluchovou dráhu.

Důležité je také odlišit hyperbilirubinemii **fyziologickou** a **patologickou**. O patologické hyperbilirubinémii hovoříme v případě specifického zvýšení hladiny konjugovaného i nekonjugovaného bilirubinu. Fyziologická hyperbilirubinemie je charakteristická přechodným zvýšením nekonjugovaného bilirubinu.

Je nutné dodat, že fyziologická hladina bilirubinu není škodlivá, je součástí **přirozené ochrany** proti kyslíkovým radikálům.

**Ikterus** (žloutenka) je žluté zbarvení sklér, později i kůže a sliznic, které je patrné obvykle při hodnotách nad 68–85  $\mu\text{mol/l}$ . Fyziologická hyperbilirubinemie (*icterus neonati*) postihuje 45–65 % zdravých novorozenců.<sup>[1]</sup> Nejčastější fyziologickou příčinou je **snížená schopnost konjugace** bilirubinu při nízké aktivitě glukuronyltransferázy v játrech, **kratší přežívání erytrocytů** a **zvýšený enterohepatální oběh** bilirubinu.

Orientační hodnotu bilirubinu můžeme zjistit pomocí **transkutánní bilirubinometrie** (TkB). Prostým pohledem můžeme například zaznamenat *pomerančové zbarvení* kůže svědčící pro nekonjugovanou hyperbilirubinemii nebo *zelenožluté zbarvení* svědčící pro konjugovanou hyperbilirubinemii. S jistotou však **nelze** fyzikálním vyšetřením tyto dva stavy rozlišit.



ikterus sklér novorozence při fyziologické hyperbilirubinémii

## Bilirubin

[Podrobnější informace naleznete na stránce Bilirubin.](#)

Jedná se o konečný degradační produkt **hemoglobinu**. Hlavním zdrojem jsou erytrocyty odstraněné z cirkulace a destruované retikuloendoteliálním systémem. Do krve se dostává *nekonjugovaný bilirubin*, který se váže na **albumin**. Ten má určitou vazebnou kapacitu, která může být překročena. Nepřímý bilirubin je **rozpuštěný v tukách**, z toho plyne schopnost usazovat se v tukových tkáních a CNS. Tento bilirubin je poté vychytáván v játrech, následně konjugován s **kyselinou glukuronovou**, za vzniku *přímého bilirubinu*. Konjugovaný bilirubin se tímto procesem stává **rozpuštěný ve vodě**. Poté je vyloučen do žluče.

## Metabolismus bilirubinu u novorozence

Ve fetálním období je bilirubin transportován *transplacentárně*, protože játra plodu jsou málo aktivní. Po porodu nastává **rychlý nárůst** koncentrace bilirubinu (kratší životnost erytrocytů, větší objem krve, minimální pasáž GIT a reabsorpce nekonjugovaného bilirubinu ze střeva). Zároveň je konjugační systém jater ještě **nezralý**.

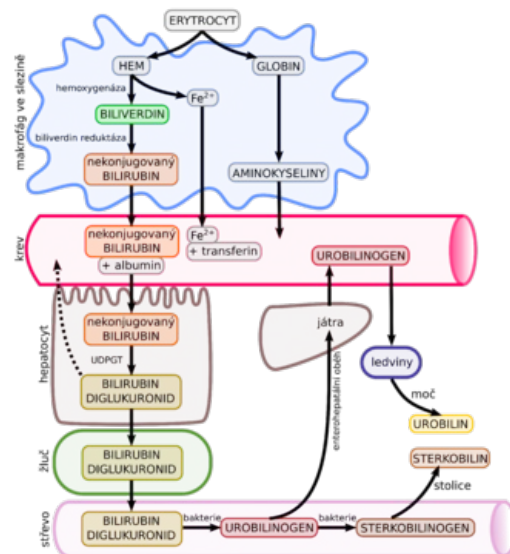
## Faktory ovlivňující toxicitu bilirubinu

Pro CNS je toxický jen tzv. **volný bilirubin** – ta část nekonjugovaného bilirubinu, která není navázána na albumin. Jedním z faktorů je tedy hladina tohoto bilirubinu v krvi. Záleží také na **vazebné kapacitě albuminu**, kterou snižuje *acidóza*, *sepse*, *nezralost* a *léky vážící se na albumin*. Mezi ně patří furosemid, ampicilin nebo gentamicin. Volný bilirubin je též toxičtější při **zvýšení propustnosti hematoencefalické bariéry**, ke které může vést *hypoxémie* nebo *hyperkapnie*, dále samotná *nezralost HEB*. Posledním faktorem je poté individuální **vnímavost nervové tkáně** na poškození bilirubinem.

## Fyziologická hyperbilirubinemie

Jako fyziologickou hyperbilirubinemii označujeme **přechodné zvýšení nekonjugovaného (nepřímého) bilirubinu**. Nevyžaduje léčbu.<sup>[1]</sup>

## Kritéria



Metabolismus hemu.

Tento stav musí splňovat určité podmínky. Začíná po **> 24 hodinách věku**, maximální hladina bilirubinu je mezi **3. až 5. dnem** života a bez intervence **začne klesat do 10dní**. Samotná hyperbilirubinémie odezní **do 14 dní** (vyjma ikteru z mateřského mléka). Hodnoty bilirubinu stoupají o **méně než 85 µmol/l/den** a celkově se nachází alespoň **50 µmol/l pod hranicí fototerapie**, což můžeme ověřit indikačním grafem. **Méně než 20 %** celkového bilirubinu tvoří konjugovaná část s hodnotami **< 34 µmol/l**. U novorozence nenacházíme známky hemolýzy, obstrukce biliárních cest ani dalších patologických příznaků. Mezi ty patří dehydratace/hydrops, krvácení, bledost, pletora, hepatosplenomegalie, splenomegalie, sepse, pozitivní TORCH, zpomalená peristaltika nebo bilirubinová encefalopatie. Dle Hodrova grafu se jedná **maximálně o ikterus II. pásma**.

U **nedonošených** novorozenců platí stejná kritéria s mírnými odchylkami. Maximální hladina bilirubinu nastává až mezi **5. a 7. dnem** života, pokles bez intervence se objeví **do 14 dní** a stav odeznívá **do 21 dní**.

## Příčiny

Důvodem vzniku tohoto stavu může být **snížená eliminační schopnost** bilirubinu v játrech (zejména snížená uridindifosfoglukuronyltransferáza), **vyšší rozpad erytrocytů** po narození, **větší procento bilirubinu nepocházejícího z erytrocytů**, zvýšená aktivita **beta-glukuronidázy** ve střevě nebo **vyšší enterohepatální oběh** bilirubinu.

## Žloutenka kojeného dítěte

Specifickou podkategorií fyziologické hyperbilirubinémie je *žloutenka kojeného dítěte*. Vyskytuje se u zdravých kojených donošených novorozenců, kteří prospívají, mají normální jaterní testy a nemají zvýšený konjugovaný bilirubin. S maximální hladinou bilirubinu se setkáváme 5. až 6. den života (někdy až ke konci 2. týdne). Bilirubin klesá pomaleji a 25–50 % přechází do prolongovaného ikteru. Ikterus spontánně ustupuje během 1–4 měsíců.

## Shrnutí

	Donošený	Nedonošený	Kojený
Maximální hladina	3.–5. den	5.–7. den	5.–6. den (až konec 2. týdne)
Pokles bilirubinu	do 10 dní	do 14 dní	pomaleji než předchozí
Ústup	do 14 dní	do 21 dní	1–4 měsíce

## Patologická hyperbilirubinemie

Patologická hyperbilirubinemie se může projevit různými příznaky. Patří mezi ně například **ikterus v prvních 24 hodinách života** nebo **ikterus u nemocného novorozence**. Laboratorně můžeme pozorovat zvýšení celkového bilirubinu na **> 250 µmol/l do 48 hodin** života nebo **> 300 µmol/l do 72 hodin** života, bilirubin též rychle narůstá, a to o **> 100 µmol/l/24 h**. Ikterus často nereaguje na **fototerapii** a může být **prolongovaný** (**> 14 dní** u donošených a **> 21 dní** u předčasně narozených novorozenců). Hladina konjugovaného bilirubinu se může nacházet **nad 25 µmol/l**. Dalšími známkami může být **světlá až acholická stolice** a **tmavá moč** (u dítěte, které není na fototerapii).<sup>[2]</sup>

Rozlišujeme 2 stavy:

- **Perzistující ikterus** trvá déle než 1–2 týdny u donošeného, 2–3 týdny u nedonošeného (u plně kojených může klidně 2–3 měsíce přetrvávat).
- **Prolongovaný ikterus** vrcholí v 1. týdnů života a neklesá ani ve 2. a 3. týdnů života (u plně kojených novorozenců může přetrvávat i 4 měsíce).

## Příčiny nekonjugované hyperbilirubinemie novorozence

Nekonjugovaná hyperbilirubinémie může vzniknout na různých podkladech . Prvním z nich je **hemolýza**. Dále se na ní může podílet **polycytémie**, **extravazace krve**, **zvýšená enterohepatální cirkulace**, **Criglerův-Najjarův syndrom** nebo **endokrinní/metabolická** porucha. Příčiny jednotlivých stavů viz tabulka.

	Příklady
Hemolýza	isoimunizace (Rhesus, AB0, minoritní skupiny jako např. Kell), sférocytóza, deficit glukózo-6-fosfát dehydrogenázy, deficit pyruvátkinázy, sepse, diseminovaná intravaskulární koagulopatie, alfa-talasémie
Polycytémie	hypotrofie, transfuzní syndrom dvojčat, oddálené přerušení pupečníku, materno-fetální transfuze, novorozenec diabetické matky
Extravazace krve	hematomy, kefalhematom, plicní krvácení, intrakraniální krvácení, intraabdominální krvácení
Zvýšená enterohepatální cirkulace	pylorostenóza, střevní obstrukce, spolykaná krev
Endokrinní/metabolická porucha	hypotyreóza, hypopituitarismus, hypoadrenalismus, deficit glukuronosyl-transferázy, galaktosémie (hepatomegalie, problémy s krmením, zvracení), tyrosinémie,

pozn.: **Deficit glukózo-6-fosfát dehydrogenázy** mají především novorozenci **mužského** pohlaví ze Středomoří, Asie a Afriky. K manifestaci dochází obvykle **3.–5.** den života.

U **Criglerova-Najjarova syndromu** v prvních dnech života rychle rozvíjí nehemolytická nekonjugovaná hyperbilirubinémie. Rozeznáváme **2 typy** tohoto syndromu. Typ I je charakterizovaný **absencí UDPGT** v hepatocytech, dědí se **AR** a vyžaduje opakované výměnné transfuze a transplantaci jater. Typ II má pouze **sníženou aktivitu** UDPGT a sérový bilirubin lze snížit **fenobarbitalem**, který indukuje UDPGT.<sup>[2]</sup>

## Příčiny konjugované hyperbilirubinémie novorozence

Konjugovaná hyperbilirubinémie má mnoho příčin. Patří mezi ně **dlouhodobá parenterální výživa** nebo **cholestáza**, a to *idiopatická novorozenecká*, nebo *progresivní familiární intrahepatická*. Další onemocnění vedoucí k tomuto stavu jsou **perinatální asfyxie**, **závažná hemolýza**, různé typy **infekce**, **obstrukce žlučových cest**, **spontánní perforace žlučovodu**, **intrahepatická biliární hypoplázie** (tzv. Alagillův syndrom), **deficit alfa1-antitrypsinu**, **cystická fibróza**, **galaktosémie** a **tyrosinémie**.<sup>[2]</sup>

Patogenů podílejících se na infekci je mnoho, jako příklad lze uvést bakteriální sepsi nebo intrauterinní infekce, známé pod zkratkou **CHEAP TORCHES** (rozšířená verze TORCH).

**Obstrukce žlučových cest** vzniká například na podkladě **biliární atrezie**, která se projevuje acholickou stolicí a koriguje se chirurgicky. Dalším důvodem může být **syndrom žlučové zátky** nebo **cysta choledochu**. Ta je charakterizována dilatací žlučovodů, které intermitentně způsobují biliární obstrukci. Stejně jako u biliární atrezie se řeší chirurgicky.

Chirurgicky se řeší i **spontánní perforace žlučovodu**, která se projevuje mírným ikterem, ascitem a neprospíváním.

 *Podrobnější informace naleznete na stránce Novorozenecká cholestáza.*

## Shrnutí

Diferenciální diagnostika je široká, můžeme však použít pomůcku **HADI S MECHEM C**.

**H** = hepatitis (myšlenko kongenitální infekce, viz cheap torches)

**A** = atrezie žlučových cest

**D** = drugs (**ceftriaxon**, který ve žlučníku vytváří *sludge*, po vysazení problémy mizí)

**I** = idiopatický

**S** = sepe

**M** = metabolické příčiny (např. galaktosémie, Niemann-Pick, Gaucher, a další)

**E** = endokrinní příčiny (hypothyreóza, panhypopituitarismus)

**CH** = chromosomální malformace (morbus Down et Edwards)

**E** = extrahepatální patologie (žlučová zátka, novorozenecká sklerozující cholangitida)

**M** = malformace žlučových cest (hypoplasie, cysta choledochu, anomálie pankreatobiliárního stromu)

**C** = cystická fibróza

## Jádrový ikterus (kernikterus)

Kernikterus je velmi závažnou, nicméně vzácnou komplikací hyperbilirubinémie. Vzniká ukládáním nekonjugovaného bilirubinu do mozkové tkáně, bazálních ganglií a mozkového kmene. Přesná hodnota koncentrace bilirubinu, která vede ke vzniku kernikteru, není známa. Toxicitu bilirubinu ovlivňuje řada faktorů – gestační věk, etnicita, přítomnost hemolýzy, asfyxie, acidóza, hypoperfuze, hyperosmolalita, sepe. Nejprve se objevují mírné, nespecifické příznaky toxického působení bilirubinu na centrální nervový systém: **letargie**, **problémy s krmením**, **vysoce laděný pláč** a **hypotonie**. Asi po týdně se rozvíjí **zvýšená dráždivost**, **opistotonus**, **křeče**, **apnoe**, **hypertonie**, **teploty**. Následně dochází k rozvoji **chronické encefalopatie**, ve formě dětské mozkové obrny (atetoidní forma), mentální retardace, dentální dysplazie, poruchy sluchu až hluchoty a paralýzy okohybných svalů.<sup>[1]</sup>

## Vyšetření ikterického novorozence

Ve vyšetření se zaměřujeme na **rodinnou** a **porodní anamnézu**. Dále provádíme **klinické** a **laboratorní** testy. Důležitá je též **doba manifestace** prvních klinických projevů.

### Anamnéza

U rodiny pátráme po žloutenkách, anémii a splenektomii. U matky zjišťujeme hepatitidu a syfilis.

V porodní anamnéze se zaměřujeme na mechanismus porodu, výskyt kefalhematomu a asfyxii. Dále nás zajímá, zda novorozenec byl donošený (prematurita) nebo zda má matka diabetes mellitus.

### Fyzikální vyšetření

V rámci fyzikálního vyšetření může dítě **vypadat zdravé** (malformace žluč. cest, léky, idiopatická příčina), nebo naopak jeví **známky alterace** (hepatitis v rámci TORCH, sepse, metabolické vady, chromosomální aberace). Děti s atrezií žlučových cest vypadají po porodu **fyziologicky**.

Často nacházíme **hepatomegalii** nebo hepatosplenomegalii. Specifické je **tmavé zbarvení moči** a **hypocholická až acholická stolice** (světlé, žlutobílé). Dále se zaměřujeme na přítomnost **žloutenky**, hodnotíme **bledost**, pátráme po **tachykardii**, **termolabilitě** nebo **dyspnoe**. Novorozenec může mít též problémy s potravou (nechutenství, apatie při pití).

K orientačnímu vyšetření hladiny bilirubinu se používá neinvazivní *transkutánní ikterometrie*.

## Laboratorní vyšetření

- celkový a konjugovaný bilirubin, krevní skupina a Rh faktor, přímý Coombsův test (odhaluje protilátky proti erytrocytům);
- krevní obraz vč. retikulocytů (> 6 % po 3. dnu života svědčí pro hemolýzu)<sup>[2]</sup> a diferenciálu, morfologie erytrocytů (nátěr na sklíčko), hemoglobinopatie, enzymopatie;
- CRP, jaterní enzymy, ABR, glykemie, serologie TORCH (CMV v moči), vyšetření metabolických vad;
- cholesterol, celková bílkovina, albumin, hemokoagulační vyšetření, laktát, amoniak, fT4, TSH, α<sub>1</sub>-antitrypsin;
- moč chemicky a močový sediment;
- kultivace moči, výtěry, hemokultura.

## Laboratorní vyšetření prodloužené hyperbilirubinemie

- Krevní obraz, krevní skupina, Rh faktor a přímý Coombsův test, celkový a konjugovaný bilirubin, fT4, TSH, (popř. jaterní testy, α<sub>1</sub>-antitrypsin, screening cystické fibrózy (součást novorozeneckého laboratorního screeningu ze suché kapky), kortisol, imunoreaktivní trypsin, vyšetření sérových aminokyselin);
- moč – kultivace, průkaz redukujících látek (galaktosémie).<sup>[2]</sup>

## Cílené vyšetření

Při podezření na příčinu icteru, provedeme cílené odběry.

Příčina	Vyšetření
<b>Průkaz cholestázy a funkce jater</b>	konjug. a celkový bili, ALT, AST, GMT, cholinesteráza, albumin, amoniak, INR
<b>Sepse</b>	zz.parametry, HK, ev. jiné kultivace (moč, likvor)
<b>Neonatální hepatitidy</b>	sérologie
<b>Metabolické vady</b>	metabolický screening
<b>Cystická fibróza</b>	chloridy v potu
<b>Hypothyreóza</b>	fT4 a TSH
<b>Panhypopituitarismus</b>	kortisol, IGF-1, FSH, LH
<b>Chromosomální aberace a monogenní příčiny</b>	karyotyp a molekulárně genetické vyšetření

Ke **zhodnocení celkového stavu** nám slouží zjištění iontů, renálních funkcí a glykémie.

## Zobrazovací metody

Zobrazovací metody slouží jednak k **diagnostice přidružených vad**, poté provedeme *UZV jater*, *RTG hrudníku* a *echokardiografii* (např. Alagilleův syndrom = cholestáza + motýlovitý tvar obratlů + srdeční vada + trojúhelníkovitý obličej), jednak ke **zhodnocení stavu žlučových cest** (atrezie a další malformace), k tomu slouží *ERCP*.

## Jaterní biopsie


Jaterní biopsii indikujeme v případě **atrezie** žlučových cest, **gradingu hepatitidy** a u **novorozenecké sklerozující cholangitidy**.

## Terapie nekonjugované hyperbilirubinemie novorozence


Léčíme základní onemocnění. Cílem je předejít hladinám bilirubinu, které by ohrozily novorozence rozvojem **jádrového ikteru**. Bilirubin lze eliminovat pomocí fototerapie, výměnné transfúze, popř. farmakoterapie.

Terapie se řídí **hladinami celkového bilirubinu**. Způsob terapie určují **indikační grafy**, které zohledňují gestační věk novorozence, postnatální věk (počet hodin od narození) a přítomnost rizikových faktorů. Existuje celá řada grafů, které se vzájemně mírně liší. V České republice se často využívá **Hodrův-Poláčekův indikační graf** nebo doporučení Americké pediatrické asociace (AAP).<sup>[1]</sup>






Indikační graf  
podle Hodra-  
Poláčka



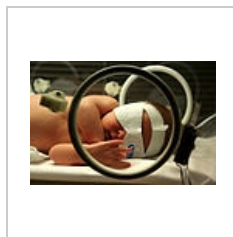
Indikační graf  
podle AAP (2004)



Indikační graf  
podle NICE (2010)



Fototerapie



Ochrana očí během  
fototerapie

## Fototerapie

Doporučuje se začít fototerapii při hodnotách **nad 350  $\mu\text{mol/l}$**  ve stáří **72 hod.**, (v nižším věku dříve). Pro léčbu fototerapií u **96 hod.** starých novorozenců jsou to hodnoty **nad 320  $\mu\text{mol/l}$**  (u nedonošenců nad 260  $\mu\text{mol/l}$ ). Nejúčinnější je **modré světlo**, jehož vlnová délka je nejbližší absorpčnímu spektru bilirubinu (460 nm). Při fototerapii jsou nutná jistá **opatření**: zakrytí očí, monitorace životních funkcí, zajištění normotermie, dostatečná hydratace a výživa.

## Výměnná transfúze

O výměnné transfúzi lze uvažovat při hladině **nad 450  $\mu\text{mol/l}$** . Ostraňujeme senzibilizované erytrocyty, protilátky, bilirubin a toxické látky. Po provedení je třeba **korigovat anémii**. Při AB0 inkompatibilitě se podávají erytrocyty 0 v AB plazmě. Při Rh inkompatibilitě se podává krevní skupina dítěte, Rh negativní. S odstupem se doporučuje screeningové vyšetření **sluchu** a sledování **psychomotorického vývoje**.

## Farmakoterapie

- Izoimunitní hemolytická nemoc – intravenózně podané **imunoglobuliny** vážou cirkulující mateřské protilátky a snižují tak riziko hemolýzy.
- Criglerův-Najjarův syndrom typu II – podávání **fenobarbitalu** k indukci UDP-glukuronosyltransferázy.<sup>[1]</sup>

## Odkazy

### Související články

- Žloutenka (pediatrie) ■ Hemolytická nemoc novorozence ■ Juvenilní hyperbilirubinémie
- Ikterus ■ Diferenciální diagnostika ikteru ■ Novorozenecká cholestáza
- Krevní skupiny • Dědičnost krevních skupin • Rh systém • AB0 systém

### Externí odkazy

#### Doporučené postupy

- ČNeoS: Doporučené postupy v neonatologii - Hyperbilirubinémie novorozence (<http://www.neonatology.cz/upload/www.neonatology.cz/Legislativa/Postupy/hyperbilirubinemie.pdf>)
- AAP: Management of Hyperbilirubinemia in the Newborn Infant 35 or More Weeks of Gestation (2004) (<http://aappolicy.aappublications.org/cgi/content/full/pediatrics;114/1/297#SEC12>)
- AAP: Hyperbilirubinemia in the Newborn Infant  $\geq 35$  Weeks' Gestation: An Update With Clarifications (2009) (<https://pediatrics.aappublications.org/content/124/4/1193>)
- NICE: Neonatal jaundice (2010) (<https://www.nice.org.uk/guidance/cg98/evidence/full-guideline-245411821>)

#### Články

- Černá M.: Praktické řešení novorozenecké žloutenky (2015) (<https://www.pediatricpropraxi.cz/pdfs/ped/2015/06/02.pdf>)
- J. Bronský: Novorozenecký ikterus (2013) (<https://www.prolekare.cz/casopisy/cesko-slovenska-pediatric/2013-3/novorozenecky-ikterus-40836>)

## Reference

1. JANOTA, Jan a Zbyněk STRAŇÁK. *Neonatologie*. 1. vydání. Praha : Mladá fronta, 2013. s. 121-129. ISBN 978-80-204-2994-0.
2. RENNIE, JM, et al. *Textbook of Neonatology*. 5. vydání. Churchill Livingstone Elsevier, 2012. s. 681-684. ISBN 978-0-7020-3479-4.

## Zdroj

- BENEŠ, Jiří. *Studijní materiály* [online]. ©2007. [cit. 2009]. <<http://www.jirben.wz.cz/>>.

## Literatura

- HRODEK, O a J VAVŘINEC, et al. *Pediatric*. 1. vydání. Praha : Galén, 2002. 767 s. ISBN 80-7262-178-5.
- ŠAŠINKA, M, et al. *Pediatric*, zv. I a II. 1. vydání. Košice : Satus, 1998. ISBN 80-967963-0-5.