

Idiopatická plicní fibróza

Jedná se o difúzní, primárně fibrotizující plicní proces.

Patogeneze

Pravděpodobně se jedná o uniformní patologickou odpověď plicní tkáně na infekční i neinfekční agens. Tato způsobují poškození výstelky alveolů, a tak vyúsťují v progredující a nekontrolovatelné jizvení. Zánětlivá reakce jako taková se může vyskytnout až sekundárně.

Epidemiologie

- Pacienti jsou nejčastěji ve věku mezi 40 a 70 lety.
- Incidence u žen je 7,4/100 000 a u mužů 10,7/100 000.
- Vyskytuje se sporadicky, je stejně rozšířená ve všech lokalitách, familiární případy jsou vzácné.
- Onemocnění je prakticky neléčitelné, i při adekvátní léčbě obvykle přežití nepřesahuje 3–5 let.

Klinický obraz



- Začátek – protrahovaný neproduktivní kašel s v čase se zhoršující námahovou dušností, únava, úbytek na váze, tachypnoe;
 - na bazích plic pozdně inspirační krepitus podobný **rozepínání suchého zipu**^[1];
 - posléze vzniká chronická hypoxie s cyanózou.
- U 2/3 pacientů se vyskytují paličkovité prsty s nehty ve tvaru hodinového sklíčka.
- Obraz CHOPN bez obstrukční vady, v pozdější fázi restriktivní poškození plic – snížení FVC.
- Přes typicky vleklý postupně se zhoršující průběh se u některých pacientů mohou vyskytnout akutní exacerbace:
 - náhlé klinické zhoršení;
 - pokles plicních funkcí;
 - radiologický obraz tzv. mléčného skla (svědčí pro alveolitidu).

Diagnostika

Zde jsou rozhodující HRCT a typický klinický nález, pokud jsou vyloučeny systémové choroby pojiva a exogenní příčina, není nutná biopsie.

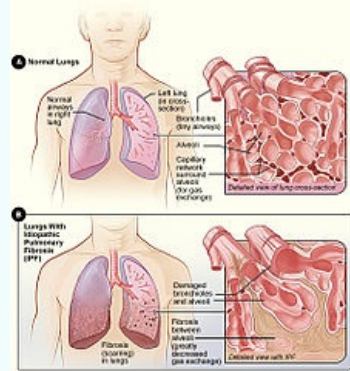
- **HRCT obraz plic:** plicní fibróza s obrazem voštinaté plíce v bazích plic a minimální okrsky aktivních změn.
- **Histologie z plicní biopsie.**
- U pacientů neschopných podstoupit chirurgickou biopsii musíme vystačit s RTG obrazem a bronchoskopií.
- RTG: ztmosená plicní kresba až retikulace – voštinovitá plíce.
- Funkční vyšetření: restriktivní ventilační porucha, porucha plicní poddajnosti.

Terapie

- Protizánětlivé a imunosupresivní léky jsou málo účinné, protože hlavním patologickým mechanismem je zde patologická fibroprodukce, dnes se tedy v léčbě nepoužívají.
- **Pirfenidon**  – inhibuje fibrózu, indikován u pacientů s FVC 50–80%. Dávkování 3x3cps – celkově 2403 mg.
- **Nintedanib**  – inhibitor tyrozinkinázy na VEGFR, FGFR a PDGFR
- **Časné alveolární léze: N-acetylcystein** 3krát 600 mg (antioxidační působení).
- **Akutní exacerbace:** vysoké dávky kortikoidů, antikoagulační léčba a antibiotika. Jako prevence exacerbací se podávají **PPI** (blokátory protonové pumpy).
- **Pokročilá onemocnění s hypoxemií:** dlouhodobá domácí oxygenoterapie a zvážení transplantace plic.
- Kortikoidy v dlouhodobé terapii **jsou neefektivní**, protože fibrotizace není navozena zánětlivou reakcí.^{[2][3][4]}

Idiopatická plicní fibróza

Idiopathic pulmonary fibrosis



Obrázek A ukazuje zdravý plicní parenchym. Na obrázku B vidíme fibrózu v parenchymu a snížení počtu alveolů

Rizikové faktory kouření, systémové nemoci pojiva

Klasifikace a odkazy

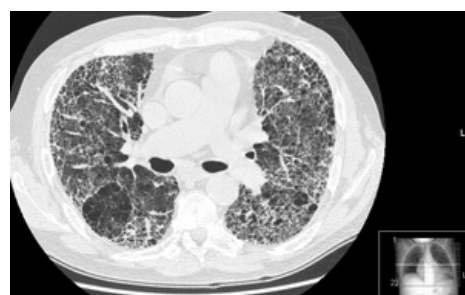
MKN J84.1 (<https://mkn10.uzis.cz/prohlizec/J84.1>)

MeSH ID D011658 (<https://www.medvik.cz/bmc/link.do?id=D011658>)

OMIM 188500 (<https://omim.org/entry/188500>)

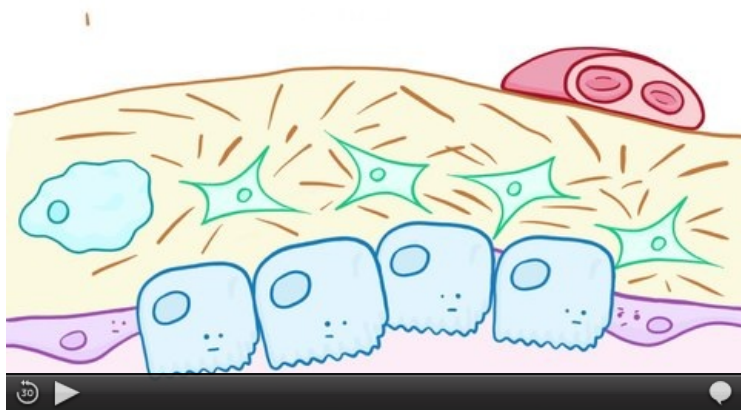
MedlinePlus 000069 (<https://medlineplus.gov/ency/article/000069.htm>)

Medscape 301226 (<https://emedicine.medscape.com/article/301226-overview>)



HRCT plicní fibrózy

Souhrnné video



Idiopatická plicní fibróza (video v angličtině)

Odkazy

Související články

- Chronická onemocnění plic
- Intersticiální plicní procesy

Reference

1. KOLEKTIV, Marek. *Farmakoterapie vnitřních nemocí - 4. zcela přepracované a doplněné vydání.* - vydání. Grada Publishing a.s., 2010. 777 s. s. 170. ISBN 9788024726397.
2. BENEŠ, Jiří. *Studijní materiály* [online]. [cit. 2010]. <<http://jirben.wz.cz>>.
3. ČEŠKA, Richard, et al. *Interna*. 1. vydání. Praha : Triton, 2010. 855 s. ISBN 978-80-7387-423-0.
4. VAŠÁKOVÁ, Martina. Léčba idiopatické plicní fibrózy. *Remedia* [online]. 2012, roč. 2012, vol. 2, s. 398-402, dostupné také z <<http://www.remédia.cz/Clanky/Farmakoterapie/Lecba-idiopaticke-plicni-fibrozy/6-L-1oN.magarticle.aspx>>. ISSN 0862-8947.

Zdroj

- BENEŠ, Jiří. *Studijní materiály* [online]. [cit. 2010]. <<http://jirben.wz.cz>>.
- ČEŠKA, Richard, et al. *Interna*. 1. vydání. Praha : Triton, 2010. 855 s. ISBN 978-80-7387-423-0.
- VAŠÁKOVÁ, Martina. Léčba idiopatické plicní fibrózy. *Remedia* [online]. 2012, roč. 2012, vol. 2, s. 398-402, dostupné také z <<http://www.remédia.cz/Clanky/Farmakoterapie/Lecba-idiopaticke-plicni-fibrozy/6-L-1oN.magarticle.aspx>>. ISSN 0862-8947.