

# Intraglosální svaly

**Jazyk** (*lingua, glossa*) je svalový, sliznicí pokrytý orgán na spodině dutiny ústní. Svaly jazyka můžeme rozdělit na svaly intraglosální a extraglosální.

**Extraglosální svaly** začínají na útvarech v okolí, upínají se do jazyka a pohybují jím jako celkem. **Intraglosální svaly** začínají i končí v jazyku. Jsou uspořádány ve 3 navzájem kolmých směrech. Jejich pohyb **mění tvar** jazyka.

Mezi intraglosální svaly patří:

## Musculus longitudinalis superior

- **Začátek a úpon:** táhne se sagitálně pod aponeurosis linguae (je s ní spojen).
- **Inervace:** nervus hypoglossus (XII.).
- **Funkce:** zkracuje jazyk.

## Musculus longitudinalis inferior

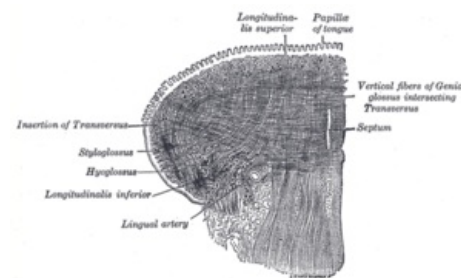
- **Začátek a úpon:** jde předozadně po zevní straně musculus genioglossus (propleten se snopci musculus genioglossus a musculus hyoglossus).
- **Inervace:** nervus hypoglossus (XII.).
- **Funkce:** zkracuje jazyk.

## Musculus transversus linguae

- **Začátek a úpon:** jde napříč od septum linguae k okrajům jazyka mezi snopci ostatních svalů (extra- i intraglosálních).
- **Inervace:** nervus hypoglossus (XII.).
- **Funkce:** zužuje jazyk.

## Musculus verticalis linguae

- **Začátek a úpon:** dorsum linguae, upíná se na spodinu jazyka (jde mezi snopci ostatních svalů).
- **Inervace:** nervus hypoglossus (XII.).
- **Funkce:** zplošťuje jazyk.



Intraglosální svaly.

## Odkazy

### Související články

- Jazyk
- Extraglosální svaly

### Použitá literatura

- ČIHÁK, Radomír. *Anatomie 2*. 1. vydání. Praha : Avicenum, 1988. s. 488. ISBN 80-247-0143-X.