

Jícnové varixy

Jícnové varixy jsou dilatované vény v submukóze distálního úseku jícnu. Krvácení z **jícnových varixů** je častou komplikací jaterní cirhózy (u 30–60 %).

Etiologie a patogeneze

Příčinou vzniku varixů je dlouhotrvající portální hypertenze. Zvýšeným tlakem dochází k rozšíření **portokaválních spojek**, konkrétně mezi vena coronaria ventriculi (povodí v. portae) a venae oesophageae; vena azygos (povodí v. cava superior). Výrazné nebezpečí krvácení z jícnových městků je při **zvýšení portálního tlaku** nad 12 mmHg. Častěji krvácejí velké varixy (> 5 mm) a varixy s tenkou stěnou.

Klinický obraz a diagnostika

Prasknutí varixu vede ke krvácení do jícnu, což dráždí žaludek a projeví se zpravidla zvracením jasně červené krve (hematemeza). Následná meléna je spojená s pasáží krve trávicím traktem. Při masivním krvácení se začnou projevovat známky hemoragického šoku. Krvácení z jícnových varixů se diagnostikuje pomocí endoskopie.

⚠ Vykrvácení z jícnových varixů je příčinou smrti u poloviny nemocných s pokročilou jaterní cirhózou.^[1]

Terapie

V první linii hospitalizace na JIP, zajištění centrálního žilního přístupu a podání erymasy k náhradě ztráty krve. Následně se krvácení zastavuje **endoskopicky**, sklerotizací či ligací. Sklerotizace, operativní odstranění varixů, musí vzhledem k původu varixů být zacíleno na žíly kardie. **Farmakoterapie** spočívá v navození **vazokonstrikce splanchnického řečiště** pomocí terlipressinu – 1 mg i. v. každé 4 hodiny, ev. somatostatinu (5 dnů).

Při pokračujícím krvácení se endoskopická terapie opakuje, výjimečně se při nezastavitelném masivním krvácení zavádí **Sengstakenova dvoubalónková nazogastrická sonda**. První balónek se upevní v žaludku, kde komprimuje případné krvácení, a druhý balónek se nafoukne v jícnu, stlačuje varixy. Balonky jsou ponechány in situ maximálně 24 hodin, jinak dojde ke vzniku ulcerací. Komplikací může být aspirace.

Stejně efektivní a bezpečnější alternativou nazogastrické sondy je zavedení tzv. **Danišova stentu**. Danišův stent je plně krytý metalický stent průměru 25 mm, který utěšňuje krvácení z jícnových varixů pomocí své expanzní síly. Zavádění Danišova stentu je usnadněno tím, že je možné stent zavést i bez RTG kontroly, především díky nafukovacímu balónku, který se opře o kardií a tím určí umístění stentu v jícnu. Daniš stent výrazně snižuje nepohodlí pacienta i rizika aspirace nebo perforace a umožňuje dřívější uvolnění pacienta z JIP. Stent může být ponechán v jícnu až po dobu 7 dní.

Recidiva krvácení je velmi častá (do 2 let 60–100 % pacientů). Preventivně se užívají β -blokátory (neselektivní, v dostatečné dávce), z invazivních řešení pak opakované ligace/sklerotizace varixů nebo TIPS/chirurgická portokavální spojková operace.

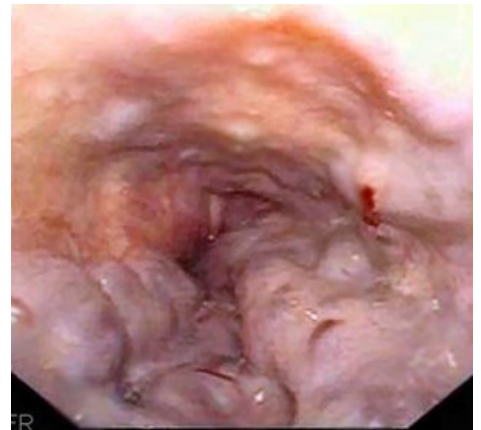TIPS

TIPS (transjugulární intrahepatální portosystémový shunt) lze zavést v případě endoskopicky nešetřitelného krvácení. Normalizuje portální hypertenzi a tím zastavuje krvácení z jícnových varixů. Provedení je tříkrokové:

1. kanylace v. hepatica cestou transjugulární punkce,
2. probodnutí jaterního parenchymu a nasondování větve v. portae,
3. zavedení samoexpandibilního stentu (komunikace mezi v. portae + v. hepatica).

Komplikací výkonu je vznik či zhoršení encefalopatie, případně stenóza spojky.

Problematika zavádění **TIPSu** je rozšířena o kvalitu parenchymu jater v místě výkonu. Jícnové varixy se většinou vyskytují u pacientů s pokročilými cirhotickými změnami jater. Kvalita jaterní tkáně proto není ideální. To sebou nese rizika jak peroperačně tak v období po výkonu (zhoršené hojení, krvácení...).



Endoskopie – krvácení z jícnových varixů

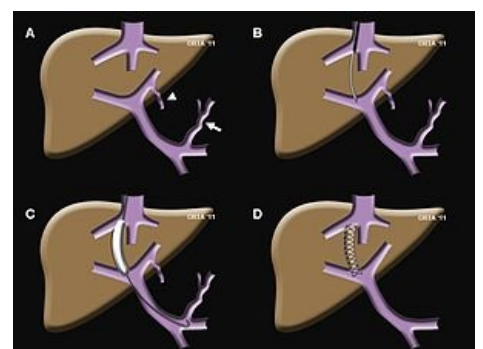


Schéma TIPS

Prognóza


Krvácení má vysokou letalitu a časté recidivy (prevence nutností).

Odkazy

Související články

- Portální hypertenze
- Důsledky portální hypertenze
- Hematemesis

Externí odkazy

-  **AKUTNE.CZ** Život ohrožující krvácení – interaktivní algoritmus + test (<http://www.akutne.cz/index.php?pg=vyukove-materialy--rozhodovaci-algoritmy&tid=176>)

Použitá literatura

- DÍTĚ, P., et al. *Vnitřní lékařství*. 2. vydání. Praha : Galén, 2007. ISBN 978-80-7262-496-6.
- PETROVICKÝ, Pavel, et al. *Anatomie s topografií a klinickými aplikacemi : Orgány a cévy*. 1. vydání. Martin : Osveta, 2001. 560 s. sv. 2. ISBN 80-8063-046-1.

Reference

1. POVÝŠIL, Ctibor. *Speciální patologie*. - vydání. Galén, 2007. 430 s. s. 145. ISBN 9788072624942.