

Karotido-kavernózní píštěl

Karotidokavernózní píštěl je patologická komunikace mezi *arteria carotis interna* a *sinus cavernosus*. Může vzniknout spontánně, na podkladě ruptury kavernózního aneuryzmatu nebo postraumaticky. V důsledku této komunikace část krve primárně směřující do *a. carotis interna* proudí do kavernózního sinu a žil očníce (*steal fenomén*).

Klinický obraz

Defekt se projevuje šelestem (nad spánkem nebo nad okem), pulzujícím exoftalmem, chemózou spojivky, rozšířenými žilami na oku a v okolí, někdy i poruchy zraku.

Léčba

K průkazu dostatečnosti průtoku se provádí tzv. **Matasův test** – komprese *a. carotis* na postižené straně při angiografickém vyšetření, přičemž zjišťujeme, zda se krev dostává do obou hemisfér (kolaterální řečiště). Při dobrém kolaterálním řečišti lze *a. carotis internu* podvázat. Dnes se však upřednostňuje **endovaskulární výkon**, kdy se do píštěle zavádí balónek a *a. carotis int.* se nechává průchodnou. Přímá operace kavernózního splavu je náročná, rutinně se neprovádí.

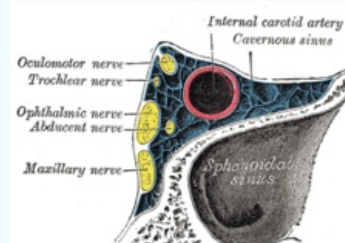
Odkazy

Použitá literatura

- ZEMAN, Miroslav, et al. *Speciální chirurgie*. 2. vydání. Praha : Galén, 2004. 575 s. ISBN 80-7262-260-9.

Karotido-kavernózní píštěl

Carotid-Cavernous Sinus Fistula



Uložení *a. carotis interna* v *sinus cavernosus*

Klinický obraz šelest (nad spánkem nebo nad okem), pulzující exoftalmus, chemóza spojivky, rozšířené žíly na oku a v okolí, poruchy zraku.

Léčba **Matasův test, endovaskulární výkon**

Klasifikace a odkazy

MeSH ID D020216 (<https://www.medvik.cz/bmc/link.do?id=D020216>)

Medscape 1217766 (<https://emedicine.medscape.com/article/1217766-overview>)