

# Kategorie:Oční lékařství

## Pages in category "Oční lékařství"

The following 146 pages are in this category, out of 146 total.

### A

- Afakie
- Akomodace
- Amslerova mřížka
- Aniridie
- Anizeikonie
- Anizokorie
- Anizometropie
- Arcus corneae senilis
- Argyll-Robertsonova zornice
- Astigmatismus

### B

- Bakteriální konjunktivitidy
- Bazaliom
- Bestova choroba
- Biettiho krystalová dystrofie
- Biochemie procesu vidění
- Blefarospasmus
- Blepharitis
- Break-up time test

### C

- Chalazion
- Choroidální neovaskulární membrána
- Cykloplegie

### D

- Dalekozrakost
- Degenerace a dystrofie rohovky
- Deuteranomálie
- Diferenciální diagnostika akutní iritidy a glaukomového záchvatu
- Diferenciální diagnostika bolestivého oka/PGS (VPL)
- Diferenciální diagnostika zarudlého oka/PGS (VPL)
- Diplopie
- Duannův retrakční syndrom

### E

- Ektropium (oftalmologie)
- Elektroretinografie
- Endokrinní orbitopatie
- Enoftalmus
- Entropium
- Escharotomie
- Exoftalmus

### F

- Fluorescenční angiografie

### G

- Glaukom
- Gonioskopie
- Graefeho příznak
- Griesingerův příznak

## H

- Haemophtalmus
- Hordeolum
- Uživatel:Horrymir/Pískoviště/Glaukom
- Uživatel:Horrymir/Pískoviště/Glaukom1
- Uživatel:Horrymir/Pískoviště/Glaukom2
- Hue test
- Hutchinsonova triáda
- Hyalocyt
- Hyphema
- Hypopyon

## I

- Idiopatická intrakraniální hypertenze

## J

- Jägerovy tabulky

## K

- Katarakta
- Diskuse k nápodobě:Knihy/Archiv
- *Kongenitální katarakta*
- Konkomitantní a paralytický strabismus
- Kontaktní čočky
- Korekce refrakčních vad
- Krátkozrakost

## L

- Lagoftalmus
- Leukokorie

## M

- Makulární degenerace
- Uživatel:Megbé/Pískoviště
- Meibomianitis
- Mikuliczův syndrom
- Mióza
- Mydriáza
- Městnavá papila

## N

- Nepřiměřené slzení
- Nervus abducens
- Nervus oculomotorius
- Nervus opticus
- Nervus trochlearis
- Neuromyelitis optica
- Nádory kůže

## O

- Odchlípení sítnice
- Oftalmologie
- Oko (biofyzika)
- Oko (biofyzika)/Princip vidění
- Oko (biofyzika)/Vady oka
- Okohybné svaly
- Operace katarakty a komplikace
- Optická mohutnost
- Optický aparát oka, okohybné svaly, pohyby očí
- Orbitální pseudotumor
- Portál:Otázky z oftalmologie (1. LF UK, VL)
- Oční cikatrikózní pemfigoid
- Oční kapky s 1 % pilokarpinu
- Oční kapky s atropinem
- Portál:Oční lékařství

## P

- Panlaserfotokoagulace
- Pars plana vitrektomie
- Patologie oka
- Penetrující poranění oka
- Pinguecula
- Poleptání rohovky a spojivky
- Poruchy barvocitu
- Poruchy postavení víček
- Presbyopie
- Protanomálie
- Pseudoizochromatické tabulky
- Pterygium
- Ptóza
- Příčiny náhlé slepoty

## R

- Refrakční vady
- Refrakční vady oka
- Retinitis pigmentosa
- Retinoblastom
- Retinopatie nedonošených
- Rohovka
- Rohovková depozita
- Rohovkový vřed
- Rozlišovací schopnost lidského oka

## S

- Sarkoidóza očí
- Schirmerův test
- Slzný aparát
- Slzný film
- Spojivka
- Stargardtova choroba
- Symblefaron
- Syndrom okcipitálního laloku
- Syndrom suchého oka
- Sítnice

## T

- Torticollis muscularis congenita
- Trachom
- Trichromatické vidění
- Tritanomálie
- Tyčinky
- Třešňová skvrna

## U

- Uveitidy

## V

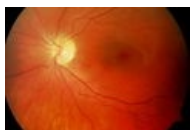- Virové konjunktivitidy
- Vossiusův prstenec
- Vrozená katarakta
- Vrozená syfilis
- Vrozené deformity krku
- Vrozené vady oka
- *Vrozený zákal*
- Vyšetření a důležité patologické změny v oblasti očí
- Vyšetření zraku
- Víčka

## Z

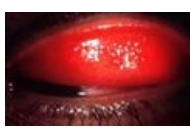- Zobrazení lomem, čočková rovnice, optická mohutnost
- Zrak
- Zraková dráha
- Záněty víček

## Media in category "Oční lékařství"

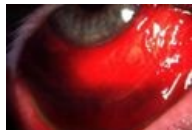The following 184 files are in this category, out of 184 total.



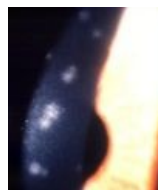Achromatopsie.jpg  
900 × 603; 58 KB



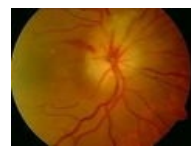Adenovirová ker...  
879 × 544; 48 KB



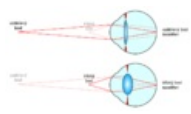
Adenovirová ker...  
826 × 579; 50 KB



Adenovirová ker...  
510 × 619; 30 KB



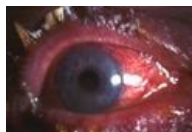AION.jpg  
258 × 191; 11 KB



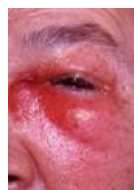Akomodace oka...  
960 × 540; 14 KB



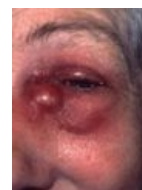
Akutní bakteriáln...  
854 × 581; 41 KB



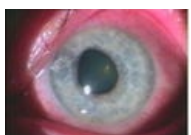
Akutní bakteriáln...  
853 × 591; 59 KB



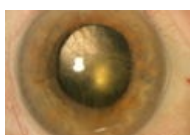Akutní dakryloxy...  
464 × 658; 54 KB



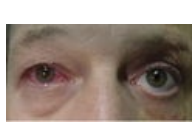Akutní dakryloxy...  
467 × 634; 45 KB



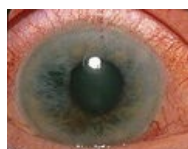Akutní glaukom.jpg  
773 × 539; 53 KB



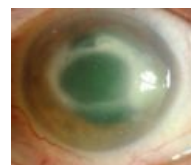
Akutní iridocykliti...  
605 × 413; 33 KB



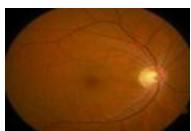
Akutní iridocykliti...  
592 × 311; 32 KB



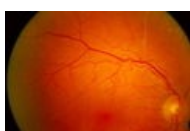
Akutní záchvat gl...  
215 × 165; 15 KB



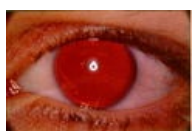Amébová keratiti...  
589 × 513; 33 KB



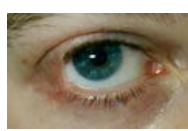
Angiopathia hype...  
852 × 573; 47 KB



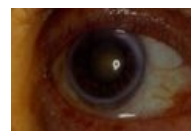Angiosclerosis hy...  
851 × 552; 53 KB



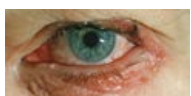Aniridie.jpg  
650 × 426; 55 KB



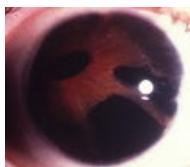Ankyloblefaron.jpg  
752 × 473; 60 KB



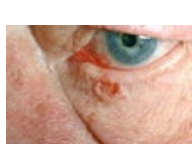Arcus corneae se...  
942 × 647; 52 KB



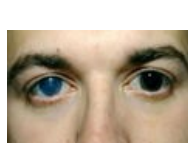Atopický ekzém -...  
858 × 416; 68 KB



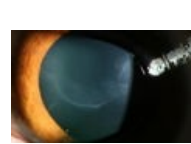
Atrofie duhovky.jpg  
487 × 424; 24 KB



Bazaliom víčka.jpg  
703 × 469; 78 KB



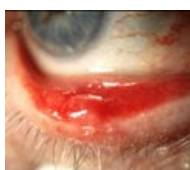Buftalmus.jpg  
880 × 538; 75 KB



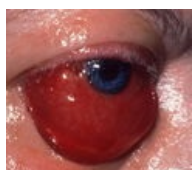
Buftalmus2.jpg  
880 × 538; 40 KB



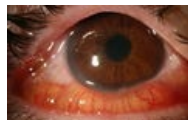Bulózní keratopa...  
880 × 538; 44 KB



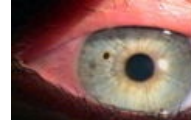Chalazion dolníh...  
607 × 538; 57 KB



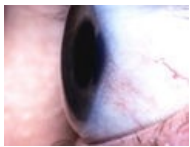
Chemóza spojivk...  
453 × 406; 40 KB



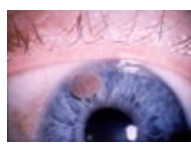
Chemóza spojivk...  
780 × 503; 67 KB



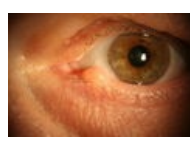Cizí tělísko rohov...  
763 × 533; 58 KB



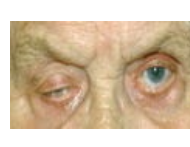Cornea plana.jpg  
660 × 499; 52 KB



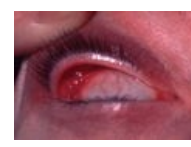Cysta duhovky.jpg  
570 × 403; 38 KB



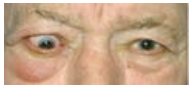Cysta víčka.jpg  
703 × 469; 58 KB



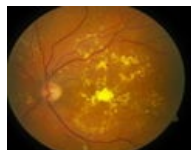Dakryoadenitida...  
477 × 279; 26 KB



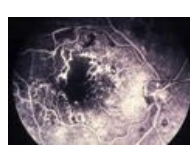
Dakryoadenitida...  
586 × 404; 32 KB



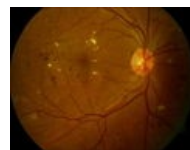Deviace bulbu.jpg  
850 × 376; 57 KB



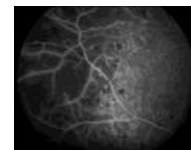
Diabetická MP - e...  
658 × 526; 43 KB



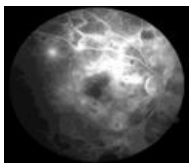
Diabetická MP - i...  
191 × 132; 13 KB



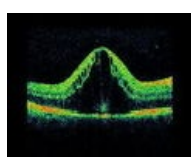
Diabetická MP - i...  
653 × 515; 40 KB



Diabetická MP FA...  
588 × 470; 43 KB



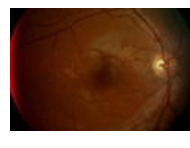Diabetická MP FA...  
591 × 509; 45 KB



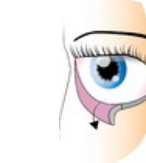Diabetická MP O...  
253 × 197; 16 KB



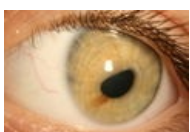Dysfunkce šž - m...  
1,869 × 746; 297 KB



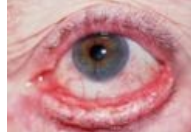Dystrofie čípků.jpg  
900 × 603; 46 KB



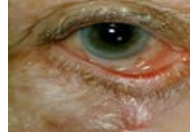Ectropion.png  
809 × 1,534; 161 KB



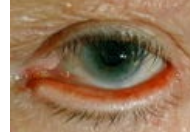Ektopie zornice.jpg  
711 × 474; 55 KB



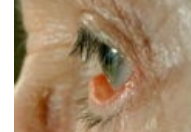Ektropium involu...  
728 × 586; 58 KB



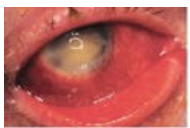Ektropium jizevn...  
560 × 468; 62 KB



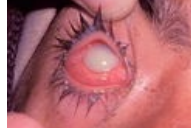Ektropium.jpg  
571 × 472; 65 KB



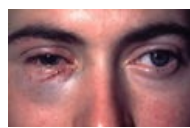Ektropium2.jpg  
560 × 468; 42 KB



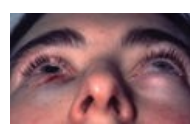Endoftalmitida.jpg  
676 × 446; 55 KB



Endoftalmitida2.j...  
360 × 286; 31 KB



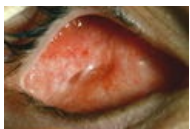Enoftalmus-blow ...  
792 × 503; 68 KB



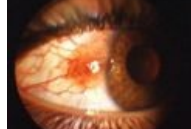Enoftalmus-blow ...  
751 × 444; 53 KB



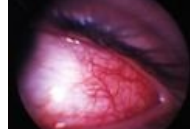Enoftalmus.jpg  
452 × 431; 30 KB



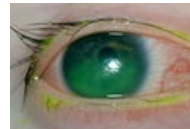Enukleace bulbu...  
873 × 584; 73 KB



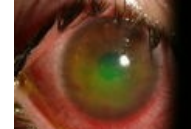Episcleritis nodul...  
750 × 659; 51 KB



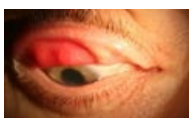Episcleritis simpl...  
728 × 657; 43 KB



Eroze rohovky.jpg  
773 × 539; 59 KB



Eroze rohovky2.jpg  
669 × 497; 46 KB



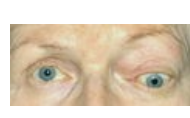Everze horního ví...  
711 × 426; 50 KB



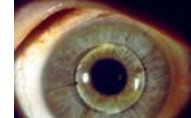Exoftalmus - inte...  
388 × 934; 48 KB



Exoftalmus-jedno...  
980 × 411; 68 KB

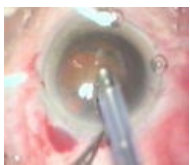

Exoftalmus-jedno...  
926 × 408; 51 KB

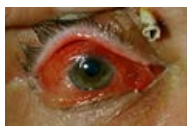

Fakická předněk...  
771 × 567; 73 KB

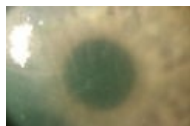



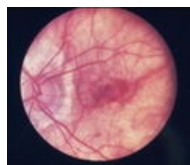
Fakoemulzifikace...  
326 × 276; 18 KB



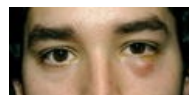Flegmóna očnice...  
850 × 554; 92 KB




Fuchsova dystrof...  
850 × 571; 46 KB




Fuchsova skvrna...  
614 × 526; 48 KB




Furunkl víčka.jpg  
858 × 416; 69 KB




Glaukom - incipie...  
253 × 273; 28 KB



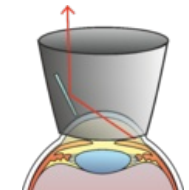
Glaukom - nasátn...  
253 × 273; 35 KB



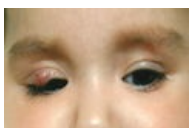Glaukom - pokro...  
253 × 273; 30 KB




Glaukom - zbytko...  
253 × 273; 22 KB



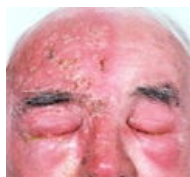Goniosk.png  
2,050 × 2,342; 451 KB



Hemangiom víčk...  
703 × 469; 53 KB



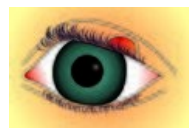
Herpes simplex k...  
846 × 536; 25 KB



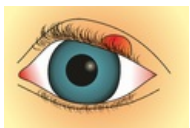
Herpes zoster op...  
573 × 546; 83 KB



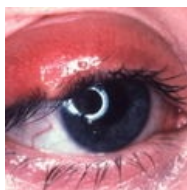Hertlův exoftalm...  
746 × 238; 35 KB



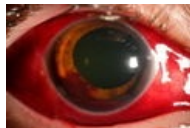
Hordeolum.jpg  
2,344 × 1,611;  
4.21 MB



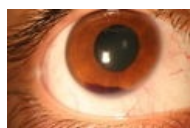Hordeolum.png  
2,344 × 1,611; 958 KB



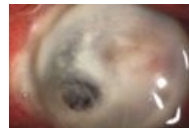Hordeolum1.jpg  
530 × 530; 57 KB



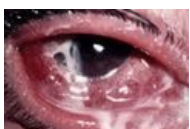Hyfema, sufuze.jpg  
773 × 539; 62 KB



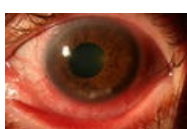Hyféma.jpg  
776 × 504; 65 KB



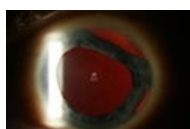
Hyperakutní gon...  
554 × 393; 28 KB



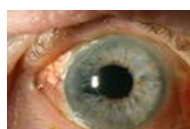Hyperakutní gon...  
876 × 606; 74 KB



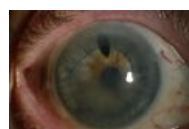
Injekce smíšená.j...  
780 × 503; 68 KB



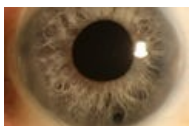Iridodialýza.jpg  
711 × 474; 31 KB



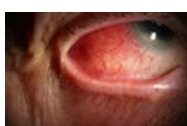Iridorhexe.jpg  
711 × 474; 60 KB



Iridotomie-BIRE.jpg  
711 × 474; 44 KB



Iridotomie-LIRE.jpg  
711 × 474; 45 KB



Jizevnatý pemphi...  
712 × 441; 55 KB



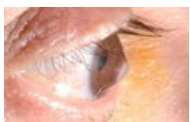Kanalikulitida.jpg  
711 × 426; 53 KB



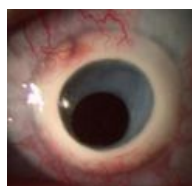Keratokonius - m...  
517 × 167; 23 KB



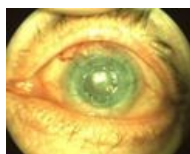Keratokonius-Vog...  
411 × 426; 24 KB



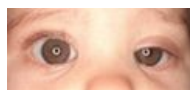Keratokonus.jpg  
950 × 600; 87 KB



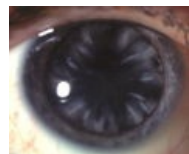Keratoprotéza al...  
660 × 645; 41 KB



Keratoprotéza ke...  
759 × 609; 59 KB



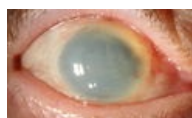Kongenitální ptóz...  
1,207 × 549; 57 KB



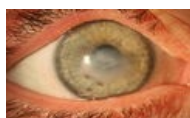
Kortikální katarak...  
380 × 315; 17 KB



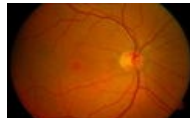
Lagoftalmus - zá...  
526 × 586; 75 KB



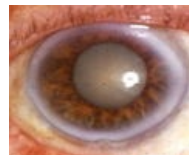Leukom.jpg  
865 × 529; 68 KB



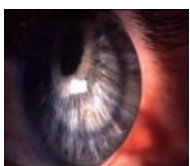Makula.jpg  
865 × 529; 84 KB



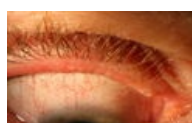Makulární díra.jpg  
741 × 501; 40 KB



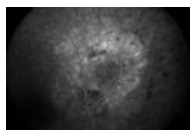
Maturitní katarak...  
258 × 216; 15 KB



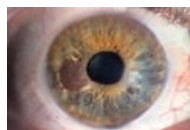Megalokornea.jpg  
707 × 607; 53 KB



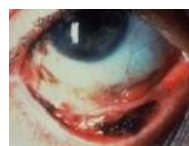Meibomitida.jpg  
861 × 546; 75 KB



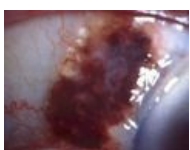Melanom cévnat...  
725 × 496; 40 KB



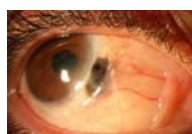Melanom duhovk...  
565 × 393; 41 KB



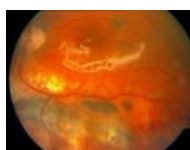Melanom spojivk...  
847 × 636; 64 KB



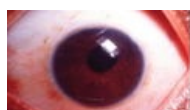Melanom spojivk...  
837 × 642; 53 KB



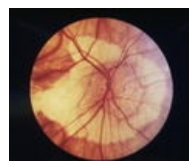
Melanoma ciliárn...  
863 × 583; 85 KB



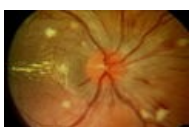Metalóza.jpg  
467 × 359; 25 KB



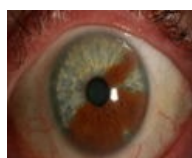
Mikrokornea.jpg  
585 × 325; 35 KB



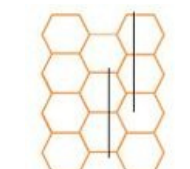
Myopický konus -...  
674 × 565; 49 KB



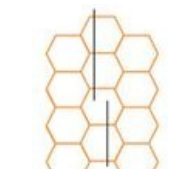Neuroretinopathi...  
851 × 552; 57 KB



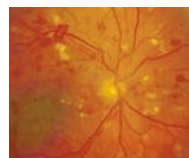
Nevus duhovky.jpg  
600 × 496; 43 KB



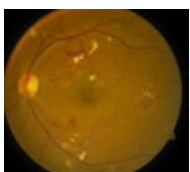
Noniova1.jpg  
208 × 257; 7 KB



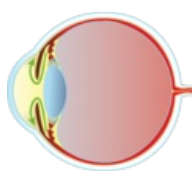
Noniova2.jpg  
190 × 259; 7 KB



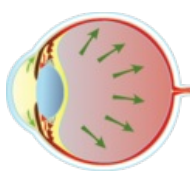
NPDR 2.jpg  
442 × 375; 36 KB



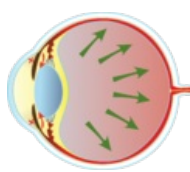
NPDR.jpg  
527 × 470; 32 KB



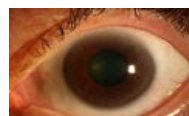
NT1.png  
2,463 × 2,119; 469 KB



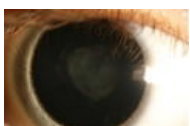NT2.png  
2,458 × 2,119; 519 KB



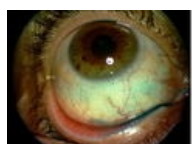NT3.png  
2,496 × 2,119; 524 KB



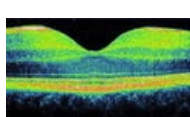
Nubekula.jpg  
865 × 529; 68 KB



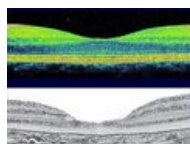
Nukleární katarak...  
715 × 473; 35 KB



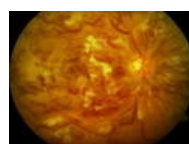Obarvení lisamin...  
773 × 573; 80 KB



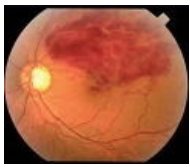OCT norma.jpg  
422 × 231; 43 KB



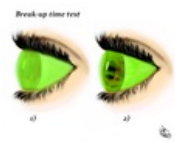OCT vs. histologi...  
649 × 487; 103 KB



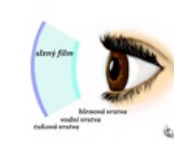
Okluze vena cent...  
784 × 569; 60 KB



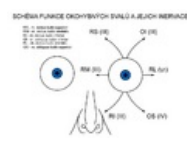
Okluze větve ven...  
242 × 207; 13 KB



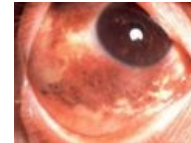
Oko-slzný film-B...  
1,844 × 1,420;  
1.97 MB



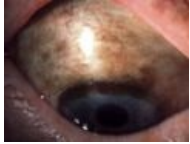Oko-slzný film.png  
1,844 × 1,420; 910  
KB



Okohybne svaly...  
800 × 556; 88 KB



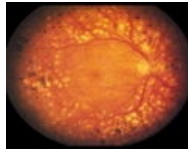
Oční melanóza.JPG  
835 × 640; 65 KB



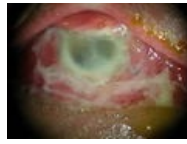Oční melanóza2.J...  
841 × 643; 51 KB



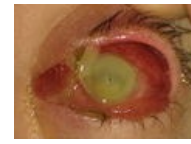Oční.png  
50 × 50; 4 KB



Panlaserfotokoag...  
588 × 470; 56 KB



Panoftalmitida.jpg  
259 × 191; 13 KB



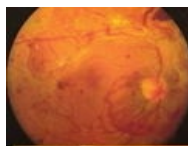
Panoftalmitida2.jpg  
254 × 184; 15 KB



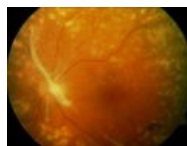
Paréza N.VI..jpg  
915 × 357; 57 KB



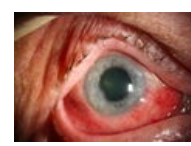Paréza N.VII..jpg  
526 × 586; 60 KB



PDR - fibrovaskul...  
256 × 193; 12 KB



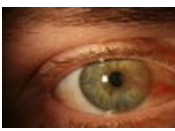PDR - ischemie.jpg  
769 × 576; 45 KB



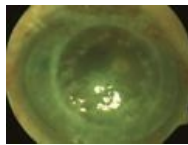
Poleptání oka.jpg  
773 × 539; 76 KB



Precipitáty endot...  
605 × 413; 24 KB



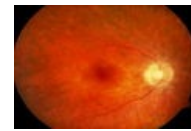Pterygium1.jpg  
776 × 504; 65 KB



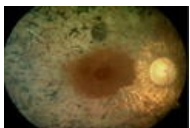Rejexce terče.JPG  
731 × 549; 37 KB



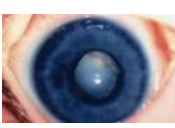
Retina.png  
2,744 × 1,722;  
1.06 MB



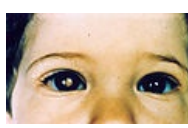Retinitis pigment...  
900 × 603; 63 KB



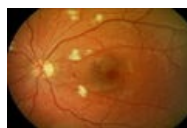Retinitis pigment...  
900 × 603; 79 KB



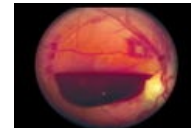
Retinoblastom.jpg  
666 × 391; 38 KB



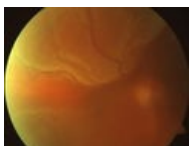
Retinoblastoma.jpg  
512 × 308; 38 KB



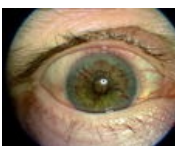Retinopathia hyp...  
851 × 552; 54 KB



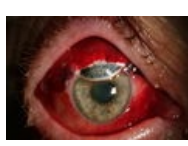Retrovitrealní krv...  
688 × 479; 34 KB



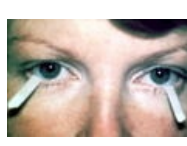Rhegmatogenní ...  
776 × 603; 29 KB



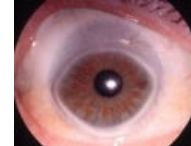Rubeóza.jpg  
761 × 573; 74 KB



Rutheniová plom...  
873 × 584; 81 KB

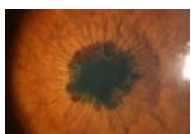

Schirmerův test.j...  
643 × 408; 47 KB

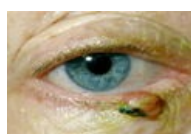

Sclerocornea.jpg  
592 × 495; 47 KB

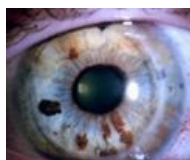



Sekluze zornice.jpg  
761 × 523; 60 KB



Spinaliom víčka.jpg  
703 × 469; 72 KB



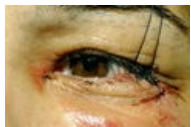Stav po úspěšné ...  
755 × 624; 64 KB



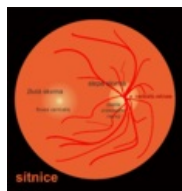
Struktura rhodop...  
696 × 961; 130 KB



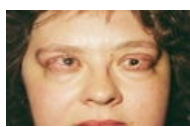Suché oko.jpg  
1,041 × 379; 81 KB



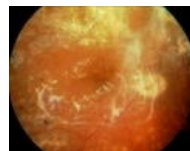
Sutura tarzu.jpg  
703 × 469; 79 KB



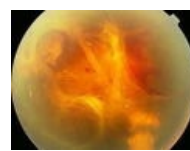
Sítnice.png  
1,991 × 2,072; 357 KB



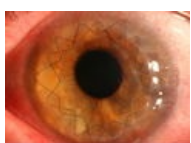
Tarzorafie.jpg  
752 × 473; 76 KB



Trakční amoce sí...  
588 × 470; 44 KB



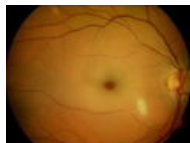Trakční amoce.jpg  
257 × 192; 12 KB



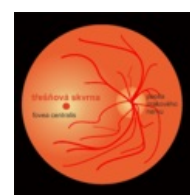Transplantace ro...  
911 × 661; 81 KB



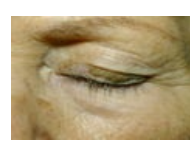Tumor očnice.jpg  
915 × 357; 74 KB



Třešňová skvrna...  
757 × 600; 40 KB



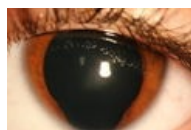Třešňová skvrna...  
1,991 × 2,072; 443 KB



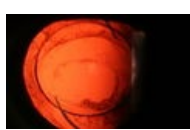
Veruky víčka.jpg  
703 × 469; 67 KB



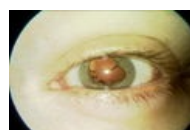
Vrozená katarakt...  
911 × 446; 49 KB



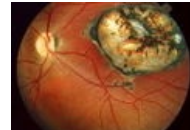Vrozený kolobom...  
776 × 530; 54 KB



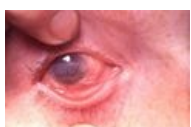YAG kapsulotomi...  
776 × 476; 41 KB



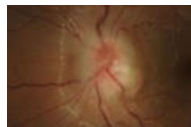Zadní synechie.jpg  
711 × 474; 53 KB



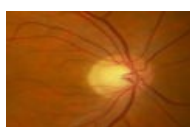Zadní uveitida - t...  
259 × 195; 16 KB



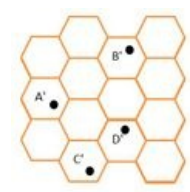
Zonulární kerato...  
922 × 601; 67 KB



Zánět ZN - intrao...  
911 × 634; 53 KB



Zánět ZN - retrob...  
909 × 579; 53 KB



Čípky.jpg  
320 × 325; 13 KB