

Kategorie: Otorhinolaryngologie

Pages in category "Otorhinolaryngologie"

The following 144 pages are in this category, out of 144 total.

A

- Achalázie
- Adenom štítné žlázy
- Afonie
- Akustické trauma
- Akutní epiglottitida
- Akutní laryngitida
- Akutní obstrukční laryngitida
- Akutní zánět středního ucha
- Akutní záněty hrtanu
- Alergická onemocnění dýchacího ústrojí
- Anaplastický karcinom štítné žlázy
- Angiofibrom nosohltanu
- Angíny
- Apostasis auriculae
- Aspirace
- Aspirace cizího tělesa
- Audiologie
- Autofonie

C

- Candidosis
- Chirurgická léčba chronických otitid
- Chirurgická léčba hluchoty
- Cholesteatom
- Chronická tonzilitida
- Chronický zánět středního ucha
- Cizí těleso zevního zvukovodu
- Cortiho orgán

D

- Deformity nosu a nosní přepážky
- Diagnostické zobrazovací metody v ORL
- Diferenciální diagnostika kašle/PGS (VPL)
- Diferenciální diagnostika poruch polykání
- Diferenciální diagnostika povlakových angín
- Diferencovaný karcinom štítné žlázy
- Diftérie
- Dutina nosní
- Dutina ústní
- Dušení

E

- EBV
- Embryonální vývoj ucha
- Endoskop
- Eosinofilní angiocentrická fibróza
- Epistaxe
- Eustachova trubice
- Evokované potenciály (2. LF UK)

F

- Facies adenoidea
- Filatovův příznak
- FNAB
- Fyzioterapie u pacientů se závratí

G

- Glandula sublingualis

H

- Herpangína
- Hlasivky

K

- Klasifikace sluchových poruch
- Klasifikace středoušních zánětů
- Kmenové potenciály
- Komplikace středoušních zánětů
- Komplikace tonsillitid
- Koniotomie
- Kraniofaciální syndromy
- Küttnerův tumor

L

- Léčba nádorů orofaryngu

M

- Mastoiditis
- Meatus acusticus internus
- Medulární karcinom štítné žlázy
- Mikuliczův syndrom
- Mutismus
- Myringoplastika
- Ménièreova choroba

N

- Nedoslýchavost
- Nemoci slinných žláz
- Nervus olfactorius
- Neuralgie trigeminu
- Nystagmus
- Nádory epifaryngu
- Nádory hrtanu
- Nádory nosu a paranasálních dutin
- Nádory orofaryngu
- Nádory slinných žláz
- Nádory ústní dutiny
- Nádory štítné žlázy
- Náhlá nedoslýchavost

O

- Obrna lícního nervu
- Odynofagie
- Onemocnění horních cest dýchacích
- Onemocnění jícnu
- ORL aspekty spánkového apnoického syndromu
- Otitis externa maligna
- Otoakustické emise
- Portál:Otorhinolaryngologie
- Otokleróza
- Portál:Otázky z otorhinolaryngologie (1. LF UK, VL)
- Portál:Otázky z otorhinolaryngologie (3. LF UK, VL)
- Portál:Otázky z otorhinolaryngologie (LFP, VL)

P

- Paracentéza (ORL)
- Paréza nervus laryngeus recurrens
- Paréza nervus laryngeus superior
- Poranění hrtanu
- Poranění ucha
- Poruchy inervace hrtanu
- Presbycusis

R

- Retrofaryngeální absces
- Revmatická endokarditida
- Rhinitidy
- Rhinitis acuta
- Rinolalie
- Rýma

S

- Sekretorická otitida
- Sialoadenitida
- Sialoadenóza
- Sialolitiáza
- Sinus cavernosus
- Sinusitida
- Sluch
- Socioacush
- Spálová angína
- Svaly krku
- Svaly laryngu
- Syndrom spánkové apnoe

T

- Tinnitus
- Tonsilla palatina
- Tonzilektomie
- Tracheostomie
- Tympanoplastika

U

- Ucho
- Ustálené evokované potenciály

V

- Vedlejší dutiny nosní
- Vegetationes adenoideae
- Vestibulární aparát
- Vestibulární schwannom
- Vestibulární syndrom
- Vrozené vady vnitřního ucha
- Vrozené vady zevního a středního ucha
- Vyšetření krku
- Vyšetření rovnovážného ústrojí
- Vyšetření sluchu
- Vyšetřovací metody v ORL/přehled
- Vývojové poruchy ucha

Z

- Zlomeniny obličejového skeletu
- Záněty středního ucha (rozcestník)
- Záněty zevního ucha
- Závrať
- Závrať periferní etiologie

Ú

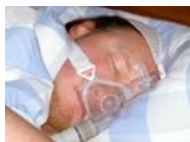- Úrazy jícnu

Š

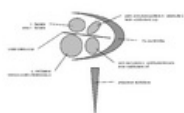
- Špátle
- Šrámkův příznak
- Štítná žláza

Media in category "Otorhinolaryngologie"

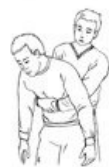The following 13 files are in this category, out of 13 total.



CPAP.jpg
1,600 × 1,200; 349 KB



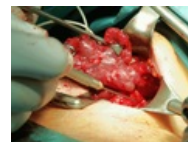Fundus MAI.png
1,256 × 800; 17 KB



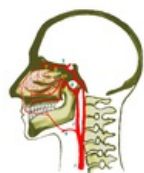Heimlich pl.jpg
1,258 × 1,828; 179 KB



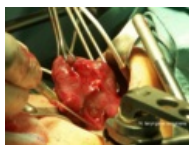LaryngoskopieKw...
800 × 165; 31 KB



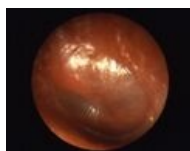Monitoring n. lar...
800 × 600; 757 KB



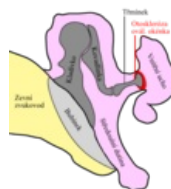Nos-cévy.png
2,048 × 2,048; 712 KB



Operace štítné žl...
800 × 600; 872 KB



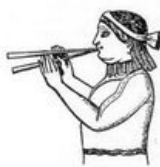Otitis media acut...
754 × 600; 56 KB



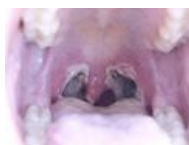Otosklerose.png
314 × 348; 36 KB



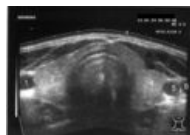
Středníucho.png
2,048 × 2,048;
1.97 MB



Tinnitus.jpg
163 × 168; 6 KB



Tonzilektomie.jpg
800 × 600; 38 KB



Štítná žlázy - US...
800 × 574; 92 KB