

Kategorie:Popáleninová medicína

Kategorie obsahující články, které se týkají popáleninové medicíny.

Pages in category "Popáleninová medicína"

The following 13 pages are in this category, out of 13 total.

A

- Ambulantní ošetření popáleniny

C

- Chirurgická léčba popálenin

E

- Escharotomie

F

- Fasciální excize

P

- Portál:Popáleninová medicína
- Popáleninová nekróza
- Popáleninový úraz
- Popáleninový šok
- WikiSkripta:Pracovní skupiny/Popáleninová medicína
- Přechodná zóna a tepelné gradienty

R

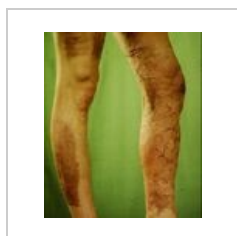
- Rozsah postižení popáleninou

T

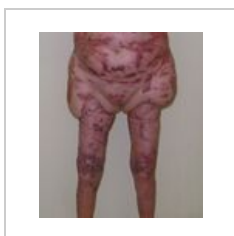- Tangenciální excize popáleniny
- Test kapilárního návratu

Media in category "Popáleninová medicína"

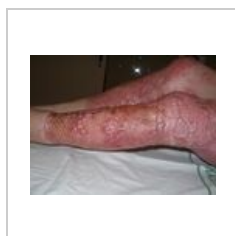The following 40 files are in this category, out of 40 total.



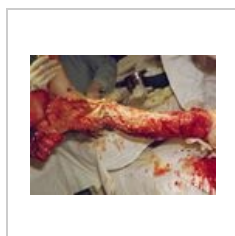
Avulze DK 2 roky....
583 × 683; 49 KB



Avulze DK nasled...
781 × 881; 368 KB



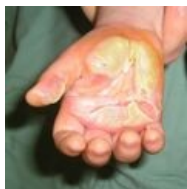Avulze DK otoky.j...
1,600 × 1,200; 457 KB



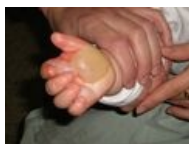Avulze DK.jpg
800 × 600; 68 KB



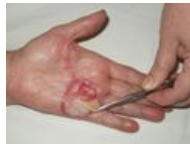Cirk popal krku E...
480 × 360; 68 KB



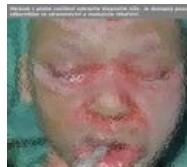Dlan byly.jpg
1,135 × 1,159; 331 KB



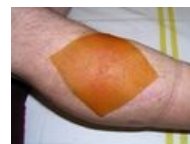Dlan dite.jpg
2,288 × 1,712; 844 KB



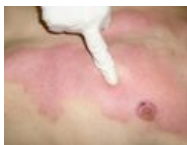Dlan fibrinova bu...
1,257 × 1,017; 502 KB



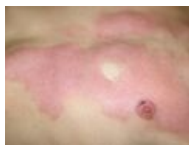Hlubokeye popaleni...
480 × 426; 62 KB



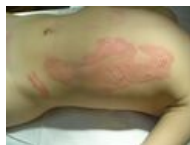Inadine.jpg
2,048 × 1,536; 944 KB



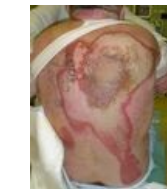Kapilární návrat ...
1,200 × 898; 324 KB



Kapilární návrat ...
1,200 × 898; 320 KB




Kolaterální otok.jpg
2,288 × 1,712; 874 KB



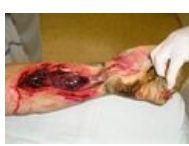Koncentrická pop...
1,485 × 1,966; 838 KB



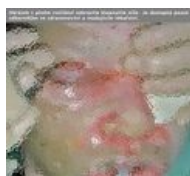Lund-Browder-ad...
960 × 816; 88 KB



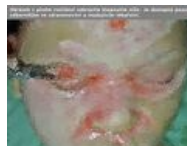Lund-Browder-ch...
960 × 816; 102 KB



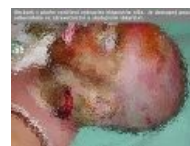Narez karpal el p...
1,924 × 1,365; 569 KB



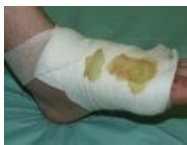Narez vicek01.jpg
480 × 443; 70 KB



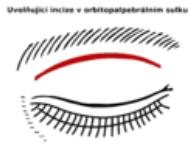Narez vicek02.jpg
480 × 379; 52 KB



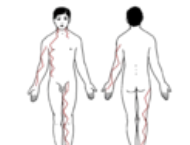
Narezy vicek krk...
480 × 360; 69 KB



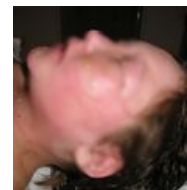
Noha prosak.jpg
1,600 × 1,200; 584 KB



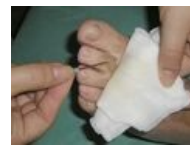Nářez oko.svg
1,780 × 1,500; 15 KB



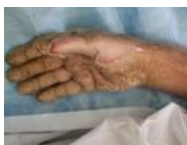Nářezy.svg
1,024 × 1,236; 59 KB



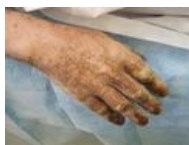Otok obličeje.jpg
1,557 × 1,665; 2.28 MB



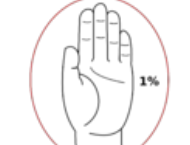Perforace byly no...
2,288 × 1,712; 1,005 KB



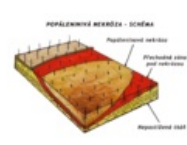
Popalenina el obl...
1,200 × 900; 342 KB



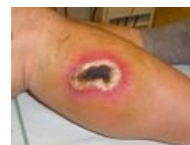Popalenina el obl...
1,200 × 900; 372 KB



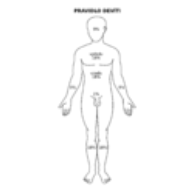Popalenina rozsa...
1,284 × 1,576; 9 KB



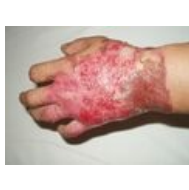Popalenina sche...
1,166 × 797; 215 KB



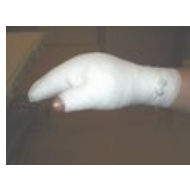Popálenina III.st ...
1,254 × 946; 406 KB



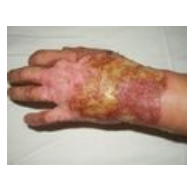Pravidlo9.svg
860 × 1,940; 15 KB



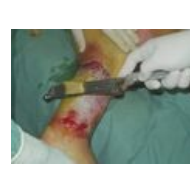Ruka kapilarostá...
1,600 × 1,200; 420 KB



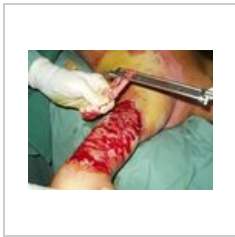Ruka obvaz spra...
1,500 × 1,125; 100 KB




Ruka prohlouben...
1,600 × 1,200; 411 KB




Tangencialni nek...
1,183 × 862; 216 KB



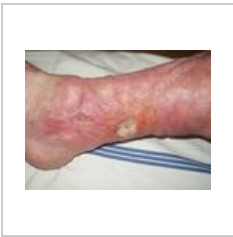Tangencialni nek...
1,600 × 1,200; 415
KB



Tangencialni nek...
900 × 1,200; 248
KB



Tepelné gradient...
1,338 × 1,532; 630
KB



Tróf defekt hlub ...
1,600 × 1,200; 410
KB



Uvolňující narezy...
480 × 359; 74 KB