

Kategorie:Radiodiagnostika

Pages in category "Radiodiagnostika"

The following 108 pages are in this category, out of 108 total.

A

- AFI
- Angiografie
- Angioinvazivní léčba tepenných uzávěrů a stenóz
- Ankylozující spondylartritida
- Aplazie
- Arteria lusoria

B

- Baryum
- BI-RADS
- Bouchardovy uzly

C

- Chondrosarkom
- Comptonův jev - co dokazuje, přínos
- CTA koronárních tepen

D

- Detekce obrazu
- Diagnostické metody při vyšetření srdce a velkých cév
- Diagnostické zobrazovací metody při náhlých příhodách břišních
- Diagnostické zobrazovací metody při vyšetření hrudníku
- Diagnostické zobrazovací metody při vyšetření pankreatu, jater a sleziny
- Diagnostické zobrazovací metody při vyšetření periferních cév
- Diagnostické zobrazovací metody při vyšetření retroperitonea
- Diagnostické zobrazovací metody při vyšetření skeletu a kloubů
- Diagnostické zobrazovací metody při vyšetření zažívacího traktu
- Diagnostické zobrazovací metody při vyšetření žlučníku a žlučových cest
- Diagnostické zobrazovací metody v gynekologii
- Diagnostické zobrazovací metody v ORL
- Diagnostické zobrazovací metody v senologii
- DICOM
- Difúzní fantóm
- Digitální subtrakční angiografie
- Dopplerovská zobrazení
- Dopplerův jev
- Drug-eluting Balloon
- Dysostóza
- Dysplázie (Ortopedie)

E

- Echogenita tkání
- Elastografie
- Embolizace portální žíly
- Endoskopická retrográdní cholangiopankreatikografie
- Endostóza
- Ewingův sarkom

F

- Fibroosteoklasie

H

- Heberdenovy uzly
- Hyperostóza
- Hypostóza

- hypostóza

I

- Indikační kritéria pro zobrazovací metody
- Interakce ionizujícího záření
- Intervenční radiologie
- Intimální hyperplazie
- Intravaskulární ultrazvuk
- Invazivní vyšetřovací metody

K

- Kontrastní látky
- Kostní věk

L

- Legislativní požadavky pro zacházení se zdroji ionizujícího záření
- Lericheův syndrom
- Low-dose

M

- Maligní nádory skeletu
- Mamografie
- Mamografie/technické poznámky
- Metabolické osteopatie

N

- Neuroradiologické vyšetřovací metody
- Nukleární magnetická rezonance

O

- Ochrana před ionizujícím zářením
- Orientace RTG snímku
- Ortopantomografie
- Ortopantomogram
- Osteodystrofie
- Osteolýza
- Osteomalacie
- Osteonekróza
- Portál:Otázky z radiodiagnostiky (1. LF UK, VL)

P

- PACS
- Pediatrická radiologie
- Periostální reakce
- Perkutánní transluminální angioplastika
- Pneumoperitoneum
- Princip zobrazení pomocí RTG záření
- Principy diagnostických zobrazovacích metod
- Projevy zánětlivých revmatických chorob na pohybovém aparátu a jejich chirurgická léčba
- Příprava k vyšetření diagnostickými zobrazovacími metodami

R

- Radioaktivita (2. LF UK)
- Radiodiagnostické vyšetření jícnu a žaludku
- Radiodiagnostické vyšetření tenkého střeva
- Radiodiagnostické vyšetření tlustého střeva
- Radiodiagnostické vyšetření vývodných cest močových
- Portál:Radiodiagnostika
- Radionuklidová diagnostika zánětů
- Radioviziografie
- RDG vyšetření u zánětů dolních cest dýchacích
- Rentgenové záření
- Revmatoidní artritida
- RTG terapie
- RTG zobrazení odontogenních nádorů
- Rtg záření - fyzikální povaha, oblast spektra

- Rtg záření - mechanismus vzniku

S

- Seldingerova technika
- Skiagrafie
- Skiaskopie
- Stínění a ochrana před gama zářením
- Syndrom renálního louskáčku

T

- Telemedicína
- TIPS
- Tomogram
- Transkraniální dopplerovská ultrasonografie
- Typy zlomenin a jejich dislokace

U

- Ultrazvuk/Diagnostické aplikace ultrazvuku

V

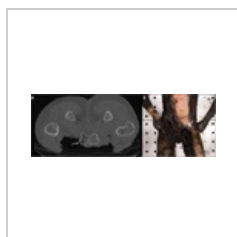
- Výpočetní tomografie
- Výpočetní tomografie (heslo)
- Výpočetní tomografie a Hounsfieldovy jednotky

Z

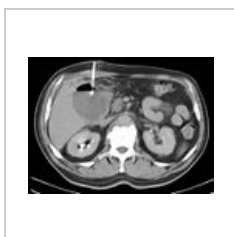- Záření gama v medicíně

Media in category "Radiodiagnostika"

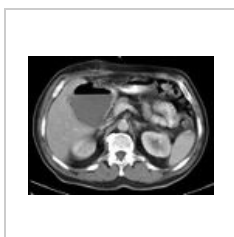
The following 145 files are in this category, out of 145 total.



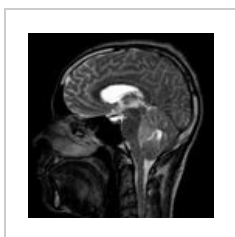
330 2018 5731 Fi...
685 × 227; 230 KB



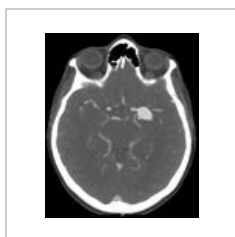
Absces jater po d...
1,204 × 886; 364 KB




Absces jater před...
1,198 × 901; 352 KB



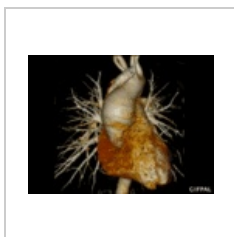
Anaplas mri.jpg
630 × 630; 92 KB



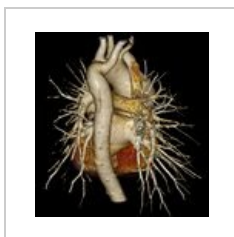Aneuryzma ACM ...
787 × 948; 174 KB



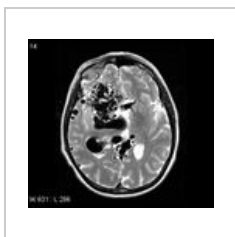Aneurysmata lie...
1,050 × 832; 287 KB



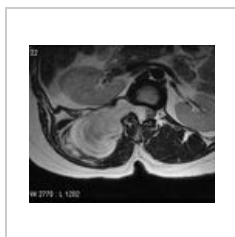Arteria lusoria.gif
320 × 240; 590 KB



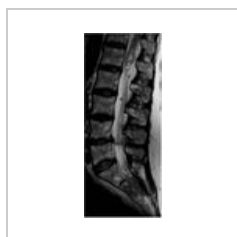
Arteria lusoria.jpg
885 × 937; 355 KB



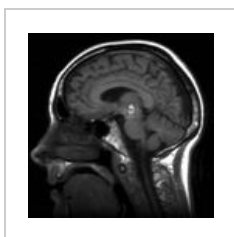
AVM cerebral.jpg
630 × 570; 60 KB



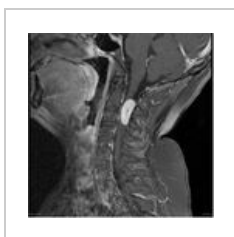Axial schwannom...
630 × 533; 58 KB



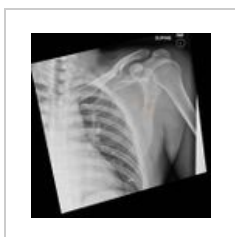Carcinoma breas...
262 × 630; 23 KB



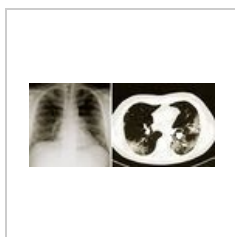
Cavernoma mes...
630 × 630; 44 KB



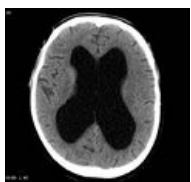Cervical schwann...
630 × 630; 47 KB



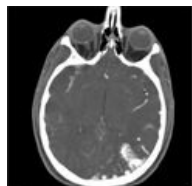Clavicla-fracture...
991 × 1,024; 149 KB



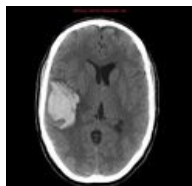
Covid.jpeg
1,920 × 856; 376 KB



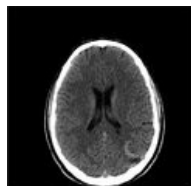
CT - obstrukční h...
442 × 418; 34 KB



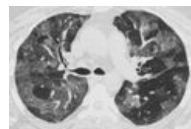
CT brainAVM con...
630 × 630; 32 KB



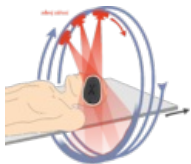
CT brainAVM non...
630 × 630; 36 KB



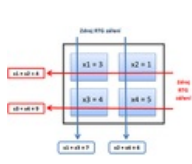
CT brainAVM non...
630 × 630; 42 KB



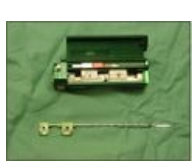CT plicní edém.jpg
1,280 × 866; 115 KB



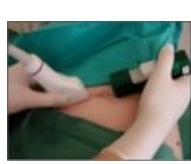CT.png
1,919 × 1,754; 372 KB



Ct.png
280 × 196; 19 KB



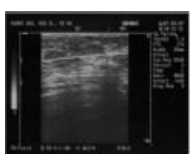
Cut core biopsie.j...
542 × 408; 24 KB



Cut core biopsie2...
530 × 399; 17 KB



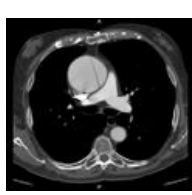Cut core biopsie3...
479 × 361; 20 KB



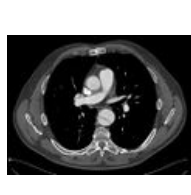Cut core biopsie4...
514 × 401; 29 KB



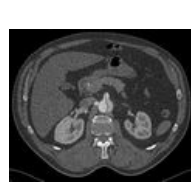Disekce aorty.jpg
336 × 863; 117 KB



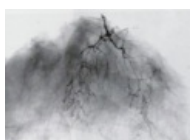Disekce ascende...
1,046 × 977; 212 KB



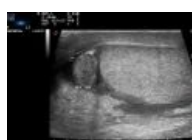Disekce descend...
1,017 × 766; 193 KB



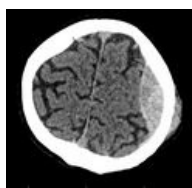
Disekce visceráln...
962 × 790; 296 KB



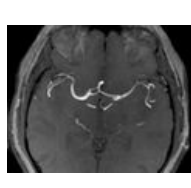
Duktografie.png
536 × 382; 500 KB



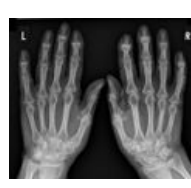Epididymitis.jpg
1,024 × 710; 88 KB



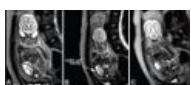
Epidurální hemat...
706 × 687; 131 KB



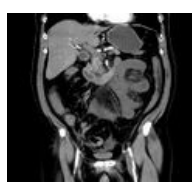Fenestrated ACA...
630 × 506; 25 KB



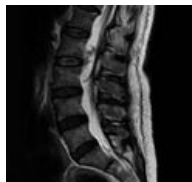Heberden-nodes...
1,024 × 885; 81 KB



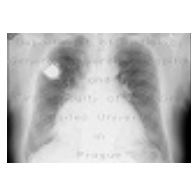IJRI-26-52-g013.jpg
539 × 218; 35 KB



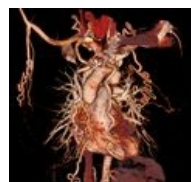Infarzace jejuna ...
1,067 × 976; 94 KB



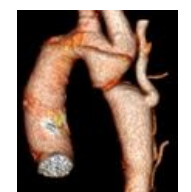Intradural schwa...
630 × 630; 34 KB



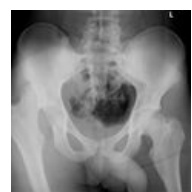Kardiomegalie ic...
80 × 56; 3 KB



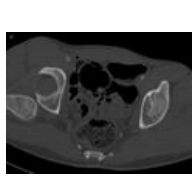
Koarktace 1.jpg
957 × 935; 477 KB



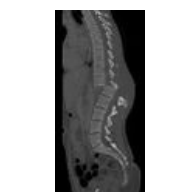Koarktace 2.jpg
807 × 927; 253 KB



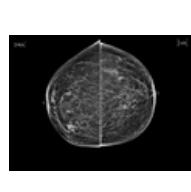
Luxace pravé kyč...
836 × 861; 309 KB



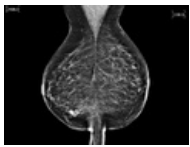
Luxace pravé kyč...
739 × 565; 98 KB



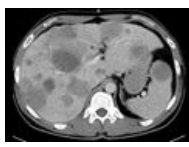
Luxační fraktura ...
473 × 975; 233 KB



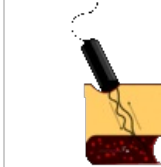
Mamo-kraniokau...
1,580 × 1,165; 907 KB



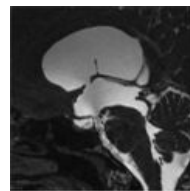
Mamo-mediolate...
1,515 × 1,130;
1.01 MB



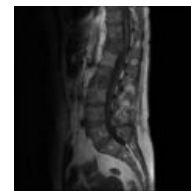
Meta jater a slezi...
1,295 × 933; 410
KB



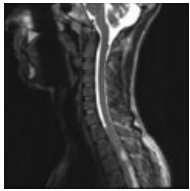
Michal2.gif
550 × 900; 1.55
MB



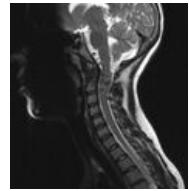
MRI T2 - postope...
630 × 630; 34 KB



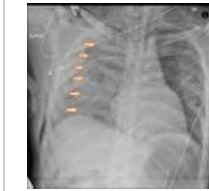MRI - metastáza ...
630 × 630; 106 KB



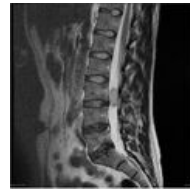
MRI - spinální ast...
630 × 630; 69 KB



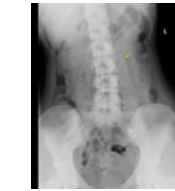MRIT2 AVM.jpg
606 × 630; 107 KB



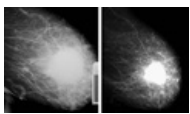
Multiple-rib-fract...
1,024 × 1,024; 210
KB



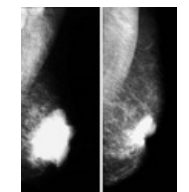
Myxo spinal.jpg
630 × 630; 61 KB



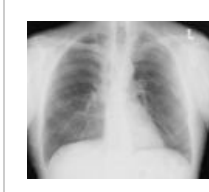Nephrolithiasa.png
815 × 991; 1,010
KB



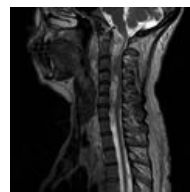NeoadjuvantníCH...
850 × 480; 312 KB



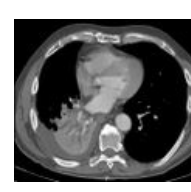
NeoadjuvantníCH...
640 × 758; 346 KB



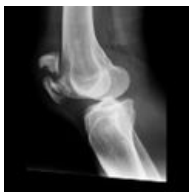Neurofibromatóz...
1,139 × 965; 507
KB



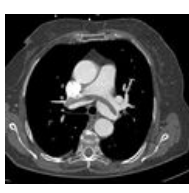
Nf-1 multiple neu...
630 × 630; 43 KB



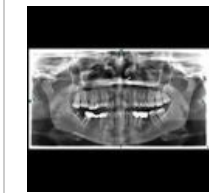Nádor pravého hl...
992 × 870; 233 KB



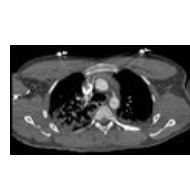
Patella-fracture-9...
1,024 × 1,024; 349
KB



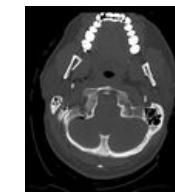PE.jpg
897 × 821; 197 KB



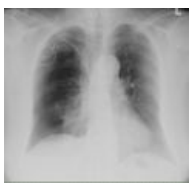Periapikální cysta...
1,024 × 1,024; 79
KB



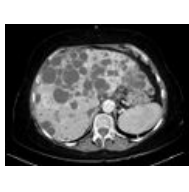
Perzistující Botall...
1,407 × 837; 296
KB



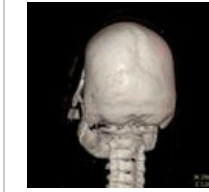Pneumocefalus 1...
722 × 812; 240 KB



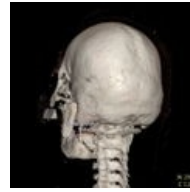
PNO vpravo.jpg
1,047 × 983; 413
KB



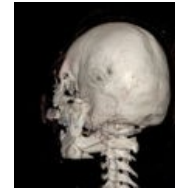Polycystóza jater...
1,090 × 839; 317
KB



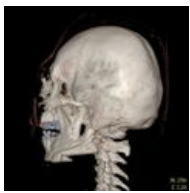Polytrauma lebka...
512 × 512; 99 KB



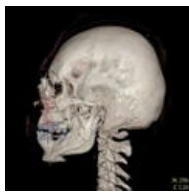Polytrauma lebka...
512 × 512; 108 KB



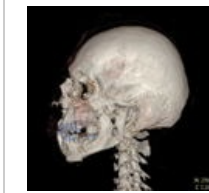Polytrauma lebka...
512 × 512; 115 KB



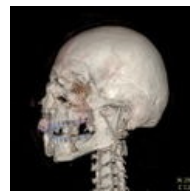Polytrauma lebka...
512 × 512; 120 KB



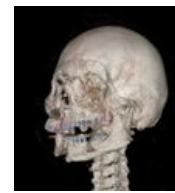Polytrauma lebka...
512 × 512; 122 KB



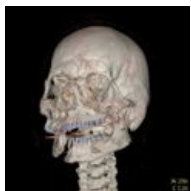Polytrauma lebka...
512 × 512; 121 KB



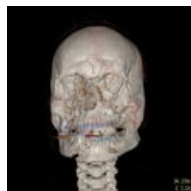Polytrauma lebka...
512 × 512; 120 KB



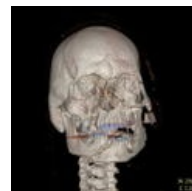Polytrauma lebka...
512 × 512; 115 KB



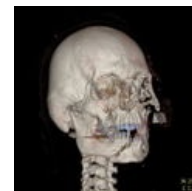Polytrauma lebka...
512 × 512; 109 KB



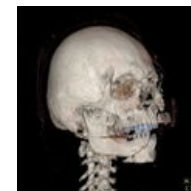Polytrauma lebka...
512 × 512; 100 KB



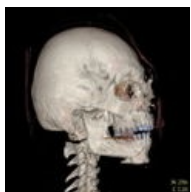Polytrauma lebka...
512 × 512; 104 KB



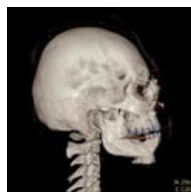Polytrauma lebka...
512 × 512; 111 KB



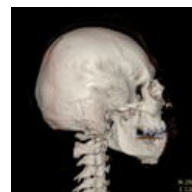Polytrauma lebka...
512 × 512; 115 KB



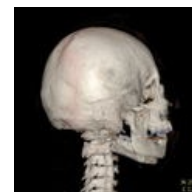Polytrauma lebka...
512 × 512; 116 KB



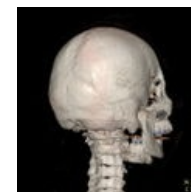
Polytrauma lebka...
512 × 512; 116 KB



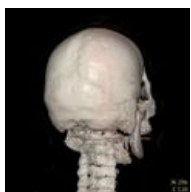Polytrauma lebka...
512 × 512; 112 KB



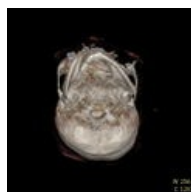
Polytrauma lebka...
512 × 512; 110 KB



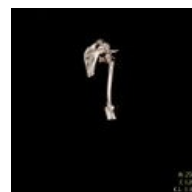
Polytrauma lebka...
512 × 512; 106 KB




Polytrauma lebka...
512 × 512; 99 KB



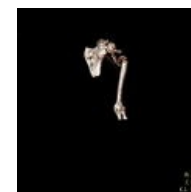
Polytrauma lebka...
484 × 484; 75 KB



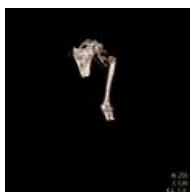
Polytrauma rame...
512 × 512; 24 KB



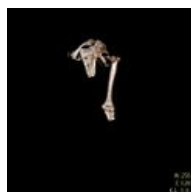
Polytrauma rame...
512 × 512; 26 KB



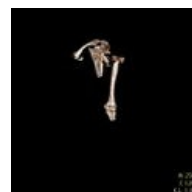
Polytrauma rame...
512 × 512; 27 KB




Polytrauma rame...
512 × 512; 28 KB




Polytrauma rame...
512 × 512; 28 KB



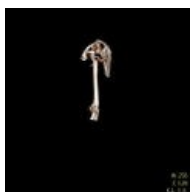
Polytrauma rame...
512 × 512; 27 KB



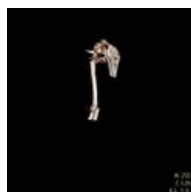
Polytrauma rame...
512 × 512; 25 KB



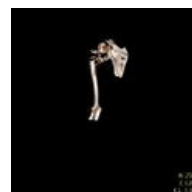
Polytrauma rame...
512 × 512; 24 KB



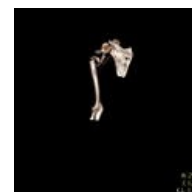
Polytrauma rame...
512 × 512; 24 KB



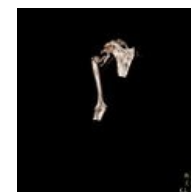
Polytrauma rame...
512 × 512; 24 KB



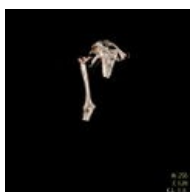
Polytrauma rame...
512 × 512; 26 KB



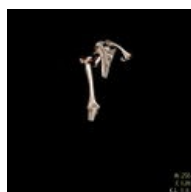
Polytrauma rame...
512 × 512; 27 KB




Polytrauma rame...
512 × 512; 28 KB



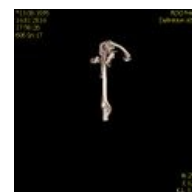Polytrauma rame...
512 × 512; 28 KB




Polytrauma rame...
512 × 512; 27 KB



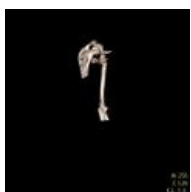
Polytrauma rame...
512 × 512; 25 KB



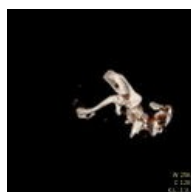
Polytrauma rame...
512 × 512; 27 KB



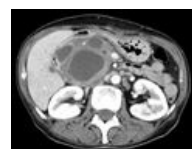Polytrauma rame...
512 × 512; 24 KB



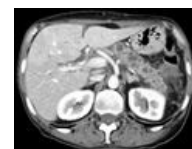Polytrauma rame...
512 × 512; 24 KB




Polytrauma rame...
484 × 484; 37 KB



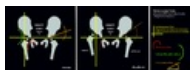Pseudocyst slini...
1,153 × 892; 285 KB



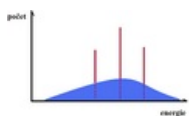
Pseudocyst slini...
1,148 × 901; 325 KB



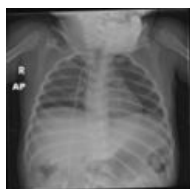Radiodiagnostika...
50 × 50; 4 KB



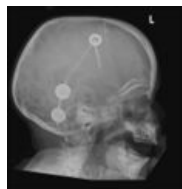Rtdysplazie.png
3,000 × 1,082; 599 KB



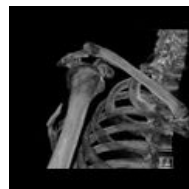RTGspektrum.png
330 × 196; 6 KB



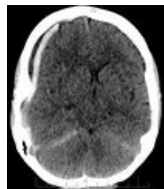
RtgVPshunt.jpg
630 × 623; 58 KB



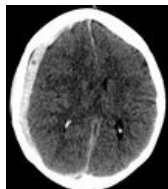
RtgVPshunt1.jpg
600 × 630; 50 KB



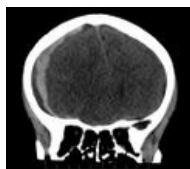Scapular-fracture...
1,024 × 1,024; 68 KB



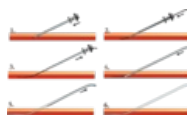
SD hematoma dvo...
811 × 958; 278 KB



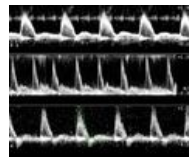
SD hematoma dvo...
839 × 952; 254 KB



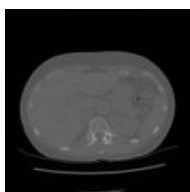
SD hematoma dvo...
1,001 × 890; 201 KB



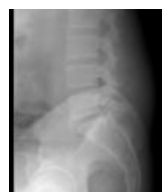Seldinger postup...
4,043 × 2,326; 538 KB



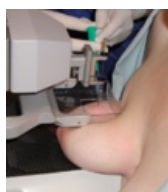
Spectral doppler...
630 × 529; 66 KB



Spinal osteoid os...
630 × 630; 54 KB



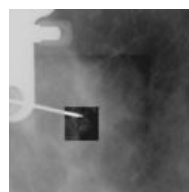
Spondylolýza L5.j...
1,760 × 2,140; 287 KB



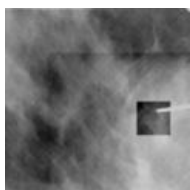
Stereotaktická bi...
419 × 473; 549 KB




Stereotaktická bi...
356 × 335; 297 KB



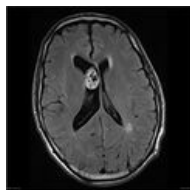
Stereotaktická bi...
459 × 459; 18 KB



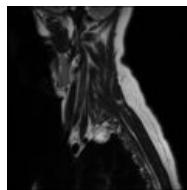
Stereotaktická bi...
452 × 449; 23 KB



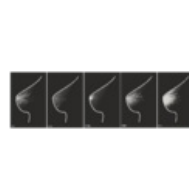
Stereotaktická bi...
399 × 590; 581 KB



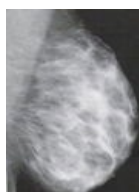
Subependymom ...
442 × 442; 24 KB



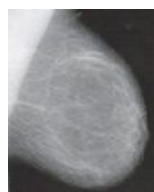
T2sag intercostal...
630 × 630; 129 KB



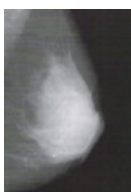
Tabár I-V.png
5,627 × 1,757; 816 KB



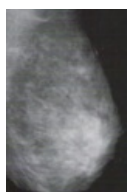TabárI.jpg
322 × 442; 28 KB



TabárII.jpg
322 × 403; 23 KB



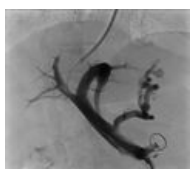TabárIII.png
287 × 415; 332 KB



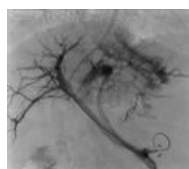
TabárIV.png
292 × 439; 366 KB



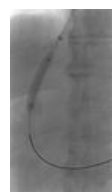TabárV.png
285 × 620; 433 KB



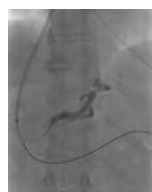TIPS 1.jpg
934 × 829; 354 KB



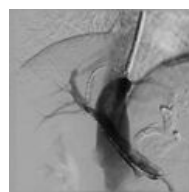
TIPS 2.jpg
932 × 822; 373 KB



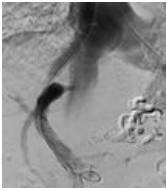
TIPS 3.jpg
459 × 817; 223 KB



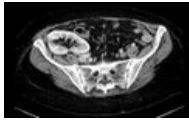
TIPS 4.jpg
727 × 919; 387 KB



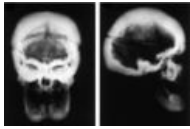
TIPS 5.jpg
929 × 928; 458 KB



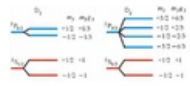
TIPS 6.jpg
819 × 925; 412 KB



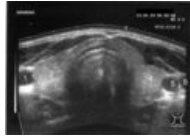
Tx ledvina 1.jpg
1,143 × 710; 276 KB



Vam buchem cal...
333 × 222; 22 KB



Zeemanův jev.png
504 × 220; 60 KB



Štítná žláza - US...
800 × 574; 92 KB