

# Kategorie:Urologie

## Pages in category "Urologie"

The following 119 pages are in this category, out of 119 total.

### A

- Addisův sediment
- ADH
- Akutní epididymitida
- Akutní skrótum
- Akutní skrótum (pediatrie)

### B

- Balanitis
- Benigní hyperplazie prostaty
- Bowenova nemoc
- Bílkoviny v séru a moči (1. LF UK, VL)

### C

- Chronické poruchy funkce ledvin (pediatrie)
- Chámovod
- Cystokéla
- Cystoskopie

### D

- Derivace moče – dočasná, trvalá
- Diagnostické užití ultrazvuku
- Dysfunkce dolních močových cest
- Dysurie

### E

- Endoskop
- Enuréza
- Epicystostomie

### F

- Fanconiho syndrom
- Uživatel:Filip/Pískoviště
- Fimóza
- Fourniérova gangréna
- Funkce vývodných cest močových

### H

- Uživatelka:Hattrich/Pískoviště
- Hematurie
- Herlyn-Werner-Wunderlichův syndrom
- Hydrokéla
- Hydronefróza
- Hyperaktivní močový měchýř

### I

- Index zdraví prostaty
- Infekce močových cest
- Procvičování:Infekce močových cest
- Inkontinence moči
- Israeliho hmat

### K

- Karcinom ledviny
- Karcinom močového měchýře
- Karcinom prostaty
- Karcinom prostaty/PGS
- Katetrizace močového měchýře (pediatrie)
- Konglutinace
- Konkrementy
- Kyselina močová

## L

- Laparoskopie v urologii

## M

- Uživatel:Mala iv/Pískoviště 2
- Metoda Ludmily Mojžíšové
- Mikce
- Morbus Peyronie
- Močový měchýř
- Mužské pohlavní ústrojí

## N

- Nebílkovinné dusíkaté látky
- Nefritický syndrom
- Nefrostomie
- Nefrotický syndrom
- Nenádorová onemocnění penisu a skrota
- Neurogenní močový měchýř
- Nykturie
- Nádory ledvin
- Nádory penisu
- Nádory varlat

## O

- Obstrukční uropatie
- Portál:Otázky z urologie (1. LF UK, VL)

## P

- Parařimóza
- Penis
- Podpurný a závěsný aparát malé pánve
- Polakisurie
- Polyurie
- Poranění ledvin, močovodu, skróta, varlat
- Poranění močového měchýře, močové trubice
- Poruchy cyklu močoviny
- Poruchy erekce
- Prehnovo znamení
- Priapismus
- Princip hamaky
- Prostata
- Prostatický specifický antigen
- Prostatitis acuta
- Proteinurie
- Provazec semenný

## Q

- Queyratova erytroplazie

## R

- Radiodiagnostické vyšetření vývodných cest močových
- Renální kolika
- Renální monitoring
- Retroperitoneální fibróza

## S

- Sestup varlat

- Sexuální dysfunkce u mužů
- Spermatokéla
- Strangurie
- Stresová inkontinence moči
- Striktury uretry
- Historie Urologické kliniky VFN a 1.LF UK v Praze
- Suprapubická punkce (pediatrie)
- Svalové dno pánevní
- Syndrom von Hippel-Lindau

## T

- Tamponáda močového měchýře
- Torze appendix varlete a nadvarlete
- Torze varlete
- Transuretrální resekce
- Transuretrální resekce močového měchýře
- Transuretrální resekce prostaty
- Trigonum vesicae
- TUR syndrom
- Typizace proteinurie

## U

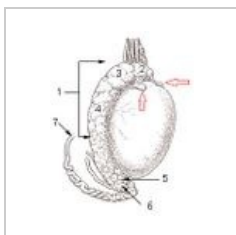
- Urgentní inkontinence moči
- Urinary bladder tamponade
- Urodynamická vyšetření
- Urolitiáza
- Urolitiáza (pediatrie)
- Portál:Urologie

## V

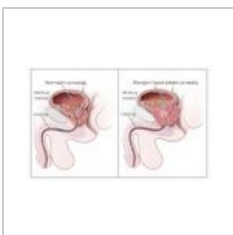
- Varikokéla
- Varle
- Vaskulogenní impotence
- Uživatel:Vendy b/Pískoviště
- Vezikoureterální reflux
- Vylučovací soustava
- Vyšetření uropoetického systému dítěte
- Vyšetřovací metody v urologii
- Vývoj močového systému

## Media in category "Urologie"

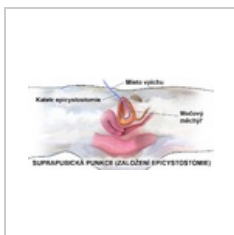
The following 12 files are in this category, out of 12 total.



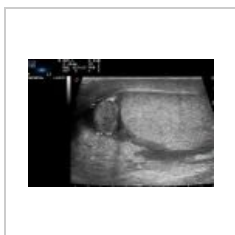Appendix varlete ...  
194 × 250; 31 KB



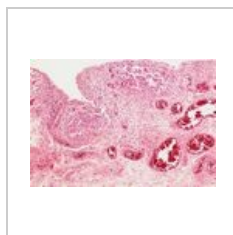Benign Prostatic ...  
1,053 × 650; 96 KB



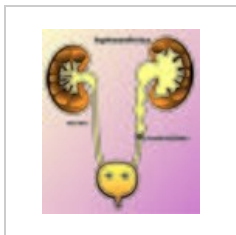
Epicystostomie (...  
1,500 × 750; 532 KB



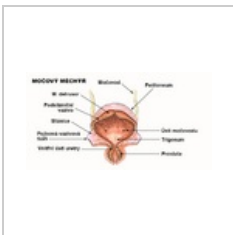
Epididymitis.jpg  
1,024 × 710; 88 KB



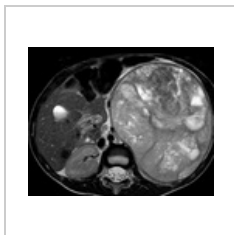
Extrapulmonální ...  
533 × 370; 92 KB



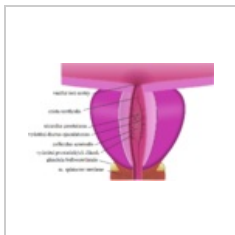
Hydronefróza.jpg  
3,980 × 4,674;  
3.43 MB



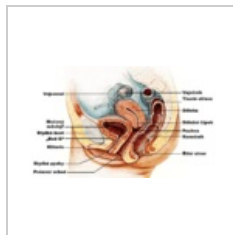
Močový měchýř (...  
1,040 × 546; 200 KB



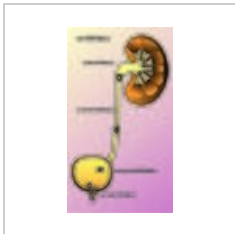
Nefroblastom - 5t...  
813 × 648; 473 KB



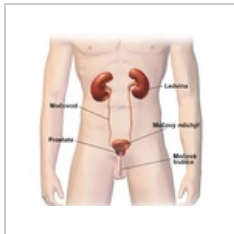Prostata.png  
842 × 536; 144 KB



Průřez pánví žen...  
1,784 × 1,064; 720 KB



Urolitiáza.jpg  
2,732 × 4,834;  
3.01 MB



Vylučovací systé...  
1,500 × 1,403; 730  
KB