

Kontrastní látky

Kontrastní látka slouží ke zvýšení kontrastu mezi různými tkáněmi, odlišení anatomických struktur, zobrazení a zvýraznění patologie a k funkčnímu zobrazení (dynamické studie). Kontrastní látky se v zásadě rozlišují:

- **podle fyzikálního principu zobrazovací metody:**
 - rentgenové záření (skiografie, skiaskopie, CT, angiografie),
 - ultrazvuk (kontrastní ultrazvuk, CEUS),
 - magnetická rezonance;
- **podle způsobu podání:**
 - systémově (intravenózní, intraarteriální podání),
 - endoluminálně a do preformovaných prostor (GIT, žlučové cesty, peritoneální dutina, píštěle);
- **podle absorpce záření:**
 - pozitivní – zvyšují absorpci záření (jodové, baryové),
 - negativní – snižují absorpci záření (plyny, voda, metylcelulosa).

Skiografie

Při skiografii se kontrastní látky používají jen výjimečně – např. pro označení polohy mammil, které mohou mimikovat patologický ložiskový stín.

Skiaskopie

U valné většiny skiaskopických vyšetření je podání kontrastní látky nezbytné. Výjimku tvoří např. skiaskopie bránice.

Pro vyšetření **trávicí trubice** se užívá *baryová* či *jodová* kontrastní látka.

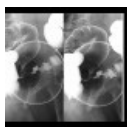
⚠ Baryová kontrastní látka se nesmí použít v případě podezření na perforaci či neprůchodnost trávicí trubice.

Baryová kontrastní látka dosahuje lepšího kontrastu, kromě **odlitkové náplně** je možno zobrazit i náplň **reliéfovou**.

Reliéfové náplně dosáhneme

- podáním doušku vody u vyšetření jícnu,
- přidáním šumáku při vyšetření žaludku,
- methylcelulosou u enteroklýzy,
- insuflací vzduchu u irrigografie,

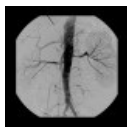... ovšem vše až po podání baryové kontrastní látky.



Irrigografie: tumorosní stenóza sigmatu (<http://atlas.mudr.org/Case-images-Tumour-of-sigmoid-colon-irrigography-884>)

Angiografie

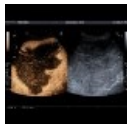Angiografii nelze bez podání kontrastní látky vůbec provádět. Obvykle se používá **jodová kontrastní látka**, nicméně k zobrazení lze užít i **negativní kontrastní látky** (zředka).



Angiografie: stenóza renálních tepen (<http://atlas.mudr.org/Case-images-Stenosis-of-renal-artery-stent-855>)

Ultrazvuk

Pro ultrazvukové vyšetření obecně **není zapotřebí kontrastní látky**. Výjimku tvoří jednak speciální dynamické vyšetření (CEUS – Contrast Enhanced UltraSound) např. jater, kdy se i.v. podává kontrastní látka ve formě mikrobublinek v polymerním obalu, jednak metoda THI v dopplerovské ultrasonografii, taktéž za podání kontrastní látky ve formě mikrobublin.



CEUS: obrovský hemangiom jater (<http://atlas.mudr.org/Case-images-Liver-hemangioma-huge-CEUS-178>)

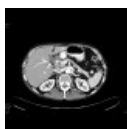
Výpočetní tomografie (CT)

Podání kontrastní látky se u výpočetní tomografie (CT) řídí indikací vyšetření a klinickou otázkou.

Některá vyšetření lze provádět **nativně** (bez kontrastní látky), např. HRCT plic, CT kostí, CT mozku k vyloučení krvácení.

Ve většině vyšetření se ale kontrastní látka podává jak **i.v.** (během vyšetření), tak i **per os** (vyšetření břicha), někdy i **do preformované dutiny** (fistulografie, peritoneografie).

U výpočetní tomografie je **nutné správné časování** nitrožilního podání kontrastní látky – vyšetření lze pak provést v arteriální, portální, venosní, vylučovací, či odložené fázi. **Nitrožilně** se podává *jodová kontrastní látka*. Pro **přesné načasování** vyšetření v arteriální fázi (CT angiografie) se užívá **metoda bolus-trackingu**: během aplikace kontrastní látky přístroj skenuje nízkodávkovým skenem zvolený objem a vyšetření spustí až po dosažení prahové hodnoty. **Perorálně** se podává ředěná jodová kontrastní látka, voda (u enterochromafinních tumorů) či roztok mannitolu (u CT enterografie).



CT břicha: rutinní CT břicha po perorální přípravě a intravenosním podání jodové kontrastní látky (<http://atlas.mudr.org/Case-images-Chronic-calcified-pancreatitis-40>)

Magnetická rezonance (MRI)

Nitrožilně se u magnetické rezonance (MRI) podává *gadoliniová kontrastní látka* – opět záleží na vyšetřované oblasti a klinické otázce.

Nežádoucí účinky kontrastních látek

Jodová kontrastní látka:

- anafylaxe, bronchospasmus, hypotenze, vazovagální reakce, nevolnost, zvracení, erytém,
- **kontrastní nefropatie**:
 - největší část jodové kontrastní látky se vylučuje ledvinami, pouze zlomek žlučí
 - důležitá je prevence – hydratace,
 - u renální insuficience pečlivě zvážit indikaci, dop. max množství podané kontrastní látky,
 - vyšší riziko u diabetiků.
- Biguanidy: riziko laktátové acidózy, doporučeno dočasně vysadit.
- Nekorigovaná hypertyreóza: kontrastní látka může vyvolat tyreotoxickou krizi.
- Před scintigrafií štítné žlázy nepodávat jodovou kontrastní látku (nutnost jodové karencce).

Metodický list intravaskulárního podání jódových kontrastních látek

Dle metodického listu podání jodové kontrastní látky Radiologické společnosti ČLS JEP je doporučena u rizikových pacientů (polyvalentní alergie, astma bronchiale, alergie na jodovou kontrastní látku) premedikace:

- Prednison tbl: 40 mg 12–18 hodin před aplikací jodové k.l. a 20 mg 6–9 hodin před aplikací jodové k.l.,
- v akutním případě, kdy není možné pacienta řádně připravit: kortikoidy a antihistaminikum i.v.,
- u závažných případů alergie je doporučeno premedikovat po dobu 24–48 hodin ve spolupráci s anesteziologem,
- anesteziolog by měl být dostupný při vyšetření s aplikací jodové k.l. u rizikových pacientů.

U rizikových pacientů je doporučeno zvážit provedení alternativního vyšetření (např. ultrazvuk, MR).

Gadoliniové kontrastní látky

- Nefrogenní systémová fibróza: opožděná vzácná, ale velmi těžká komplikace.

Odkazy

Související články

- Příprava k vyšetření diagnostickými zobrazovacími metodami

- Principy diagnostických zobrazovacích metod

Externí odkazy

- Metodický list intravaskulárního podání jódových kontrastních látek na stránkách Radiologické společnosti ČLS JEP (<http://www.crs.cz/cs/dokumenty/doporuceni-prehled/metodicky-list-intravaskularniho-podani-jodovych-kontrastnich-latek-jkl.html>)
- Maximální množství jódové kontrastní látky, které lze jednorázově podat – kalkulačka (<http://www.mudr.org/web/jodova-kontrastni-latka-maximalni-objem>)
- **Obrázky k tématu na atlas.mudr.org**
 - Irrigografie: reliéfová náplň tlustého střeva (<http://atlas.mudr.org/Case-images-Tumour-of-sigmoid-colon-irrigography-884>)
 - Fistulografie (<http://atlas.mudr.org/Case-images-Fistulography-of-a-cavity-adjacent-to-pancreas-81>)
 - RTG jícnu a žaludku (<http://atlas.mudr.org/Case-images-Hiatal-hernia-115>)
 - Kontrastní ultrazvuk (CEUS) (<http://atlas.mudr.org/Case-images-Focal-nodular-hyperplasia-%28FNH%29-C-EUS-72>)
 - Angiografie (<http://atlas.mudr.org/Case-images-Shunt-stenosis-angioplasty-753>)
 - CT fistulografie (<http://atlas.mudr.org/Case-images-CT-fistulography-enterocutaneous-fistula-677>)