

Krční sympatikus

Krční sympatikus je **visceromotorický** systém začínající v CNS. Pars sympathica má svá jádra v CNS, která tvoří *nucleus intermediolateralis* postranních sloupců míchy. Pregangliová vlákna vycházejí z míchy spolu s vlákny předních kořenů míšních, od míšních nervů se oddělují jako *rr. communicantes albi*. Dále vstupují do *ganglii trunci sympathici* a tam jsou přepojena na postgangliové neurony.

Krční ganglia

V krční části jsou **3 ganglia**: ggl. cervicale *superius*, *medium* et *inferius*. *Ganglion cervicale inferius* zpravidla splývá s 1. hrudním ggl. ve společné ggl. *cervicothoracicum* (**ggl. stellatum**).

Ganglion cervicale superius

Je uloženo před příčnými výběžky C2–C4. Pregangliová vlákna přicházejí cestou *truncus sympathicus* z rozhraní krční a hrudní míchy. Ganglion vysílá postgangliová vlákna (*rr. communicantes grisei*) do 4 krčních nervů:

- **N. jugularis** – větev do ggl. *inferius nervi glossopharyngei* a do ggl. *superius n. vagi*, sympatická vlákna jdou dále s větvením n. IX a n. X.
- **N. caroticus internus** – k *a. carotis interna* a na ní vytváří *plexus caroticus internus*, z něho pak odstupují další pleteně podél větví *a. carotis interna* v lebce nervy:
 - *nn. caroticotympanici*;
 - *n. petrosus profundus*.
- **Nn. carotici externi** – vytvářejí periarteriální pleteně na *a. carotis externa*. Pleteně pokračuje po všech větvích arterie (*plexus facialis*, *plexus lingualis*, *plexus temporalis superficialis*, *plexus maxillaris*, atd.). Z pleteně odstupují samostatné sympatické větve: *radix sympathica ggl. otici* a *radix sympathica ggl. submandibulares*.
- **n. cardiacus cervicalis superius** - sestupuje do *plexus cardiacus*.

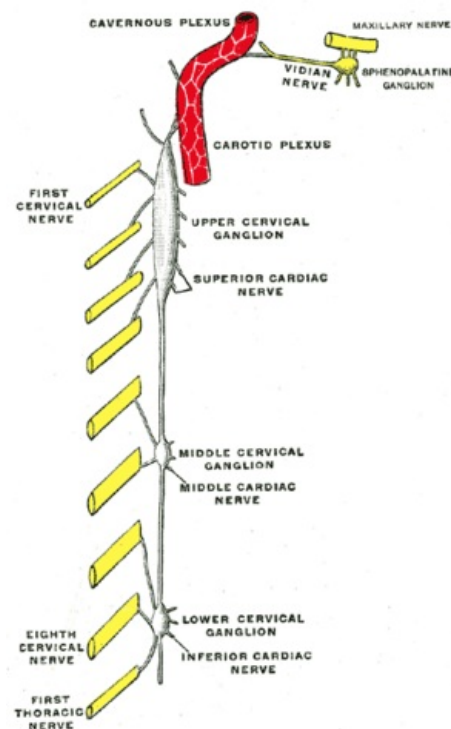


Schéma krčních ganglií

Ganglion cervicale medium

Je ve výši příčného výběžku C5, zpravidla v úrovni, kde se *truncus sympathicus* kříží s *a. thyroidea inf.* Pregangliová vlákna jdou do ggl. cestou *truncus sympathicus* z rozhraní krční a hrudní míchy. Ganglion vysílá postgangliová vlákna:

- **rr. communicantes grisei** do nervů C4 a C5;
- větévky do **plexus thyroideus inferior** pro štítnou žlázu a příštítná tělíska;
- **n. cardiacus cervicalis medius** – sestupuje za *a. carotis communis* a dále před *a. subclavia* do *plexus cardiacus*.

Ganglion stellatum

Je uloženo před příčným výběžkem C7, za odstupem *a. vertebralis* z *a. subclavia*. Pregangliová vlákna procházejí z nervů C8 a Th1–Th3. Postgangliová vlákna jdou jako *rr. communicantes grisei* do míšních nervů C7, C8 a Th1–Th3, jednak jako:

- větve do **plexus subclavius** – vytvářejí periarteriální pleteně, které dále přechází na všechny navazující tepny horní končetiny;
- **n. vertebralis** – jde dopředu k *a. vertebralis*, kde vytváří *plexus vertebralis*;
- **n. cardiacus cervicalis inferior** – sestupuje za *a. subclavia* do *plexus cardiacus*.

Odkazy

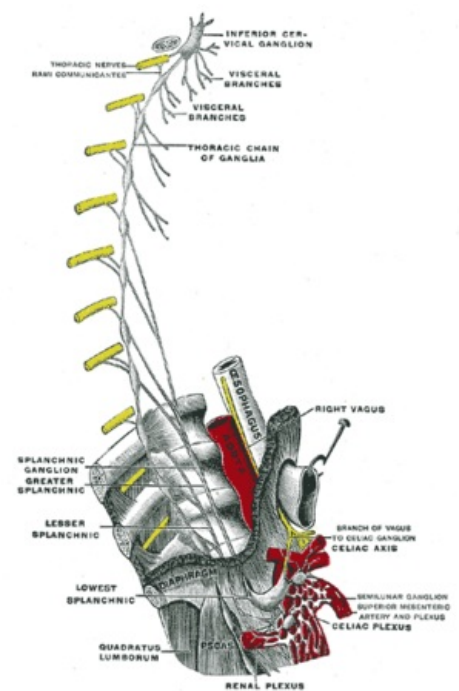
Související články

- Truncus sympathicus

Použitá literatura

- MRÁZKOVÁ, Olga a Milan DOSKOČIL. *Klinická anatomie pro stomatologii*. 2. vydání. Praha : Triton, 2001. 0 s. ISBN 8072541722.

- ČIHÁK, Radomír a Miloš GRIM. *Anatomie*. 2., upr. a dopl vydání. Praha : Grada Publishing, spol. s r. o, 2004. 673 s. sv. 3. ISBN 80-247-1132-X.



Ganglion stellatum