

Kraniofaciální syndromy

Treacher-Collinsův syndrom (dysostosis mandibulofacialis)

- AD dědičný
- antimongoloidní průběh očních štěrbin, kolobomy víček, hypoplázie maxily + mandibuly, poruchy skusu, makrostoma, ptačí profil, deformace boltců, poruchy vývoje středního, ev. i vnitřního ucha

 Podrobnější informace naleznete na stránce *Vývojové poruchy ucha*.

Pierre-Robinův syndrom

- není dědičný
- rozštěp patra, hypoplázie mandibuly, zapadávající jazyk při retrognacii → potíže s dýcháním a polykáním → od narození nutná kontrola dýchání / intubace nosem / „floating plate“ patrová destička / vyšíť spodiny jazyka do vestibula dolního rtu sec Douglas. Definitivně se mikrognatie řeší osteodistrakcí mandibuly.

Progresivní hemifaciální atrofie

- pomalu progredující atrofie měkkých tkání 1 strany obličeje
- postihuje kůži, podkoží, později i svalstvo a skelet
- začíná kolem 20. roku věku
- příčinou nejspíš postižení sympatiku → vazokonstrikce, lipolýza, atrofie tkání

Klippel-Feilův syndrom (brevicollis)

- není dědičný
- bez mentálního postižení
- krátký krk s nízko uloženou vlasovou hranicí, deformace + srůst C obratlů, pterygia colli, rozštěp patra, deformace boltců

Dysmorphia otofaciocervicalis

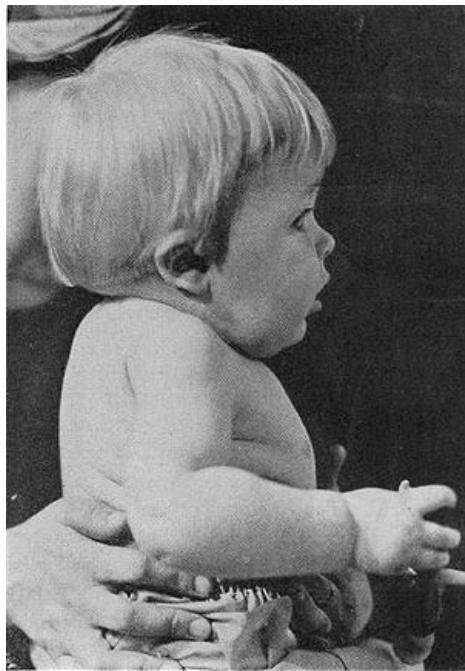
- anomálie zevního, středního a vnitřního ucha, hypoplázie maxilozygomatického komplexu, krční píštěle, hypoplázie krčního svalstva → pokles pletence pažního + pseudopterygia

Dysmorphia palpebroorbitalis

- ptóza horních víček, hypoplázie horních + dolních víček, fimóza oční štěrby, epikanty, oploštění nadočnicové krajiny, splývající obočí

Dysmorphia craniocarpotarsalis (syndrom „hvízdajícího obličeje“)

- zúžení všech obličejových meatů (ústa, nosní vchody, oční štěrby, zvukovody), anomálie očních struktur, ptóza horních víček, hypoplázie horních + dolních víček, epikanty, strabismus, enoftalmus, malý nos, oploštění lícních kostí, vysoké filtrum, gotické patro, artrogrypóza, pes equinovarus, pupeční + tříselné kýly, skolióza, kožní vady, hyperhidrosis aj.



Klippel-Feilův syndrom

Defekt lebečního krytu a amniotické zaškrceniny

- částečný defekt tvrdých i měkkých pokrývek temene hlavy + amniotické zaškrceniny, případně ztráty prstů či celých končetin

Syndrom Sedláčkové

- syndrom vývojového zkrácení patra
- palatolálie, široký kořen nosu, úzké oční štěrby, zúžené vchody nosu a zvukovodů, hypomimie, krátký horní ret, krátké hypoplastické ušní boltce, snížení intelektu, rozštěp patra aj.

Odkazy

Použitá literatura

- MĚŠTÁK, Jan, et al. *Úvod do plastické chirurgie*. 1. vydání. Praha : Univerzita Karlova v Praze - Nakladatelství Karolinum, 2005. 125 s. ISBN 80-246-1150-3.