

Laloky

Jako **laloky** označujeme tkáňové segmenty s definovaným cévním zásobením (na rozdíl od transplantátu). Jedná se buď o zachované přirozené zásobení (rotační laloky), nebo mikrovaskulární technikou napojené zásobení v místě užití (volné laloky). Laloky slouží ke krytí defektu měkkých tkání. Při preparaci laloků je nutné předoperační naplánování velikosti, tvaru, tahu a směru cévní stopky.

Místní laloky

Jde o laloky stopkované z okolí.

Rozlišujeme:

1. **axiální lalok** – výživa anatomicky definovanými cévami
2. **random pattern flap** – zásobení kapilárami dermálního + subdermálního plexu; délka:šířka max. 2:1

Základní typy a užití místních laloků:

- **transpoziční lalok** – přemísťovaný do defektu z jeho okolí; rozměry dány velikostí defektu, limitovány úhlem rotace
- **rhomboidní lalok** (Limbergův) – krytí rhomboidních defektů
- **posuvný lalok** – vysunutí na místo defektu, nahromaděnou tkáň při jeho odstupu (tzv. "psí uši") po obou str. klínovitě excidujeme
- **ostrůvkový lalok** – vysouváme do defektu V-Y plastikou, živený pouze z hlubokých cév spodiny
- **rotační lalok** – vytváří se v okolí defektu obloukovitým řezem od jeho okraje v dvojnásobku velikosti defektu, ukončeným nářezem směrem k defektu; ke krytí Δ i jiných defektů
- **Z-plastika** – symetrická transpozice tkáně do defektu; přesouvané klíny tkáně nadzdvíženy pod úhlem 30-60 °

Vzdálené laloky

Přímé vzdálené laloky

Přímé vzdálené laloky jsou napojeny do místa určení přímo.

- **Cross-finger flap** – lalok z 1 prstu na prst sousední s defektem břicha, sekundární defekt dárcovského místa kryjeme kožním štěpem;
- **cross-leg flap**;
- **tubulovaný lalok v podbřišku** – krytí defektu zápěstí + ruky.

Nepřímé vzdálené laloky

Nepřímé vzdálené laloky jsou napojeny do místa určení přes přechodné hostitelské místo (obvykle na zápěstí).

- **Dvoustopkový Filatovův lalok** – šikmý pruh kůže s podkožím v hypogastriu, poměr délky k šířce 3:1 → tubulovaný lalok → možno po 3-4 týdnech na kterémkoli z konců odpojit → po našíti + přihojení k zápěstí odpojit zbylou stopku → přenést do místa defektu;
- **axiální lalok tříselný** – využíván jako přímý i nepřímý, výživa z a. circumflexa ilium superficialis → poměr může být > 3:1.

Rozdělení dle složení laloku

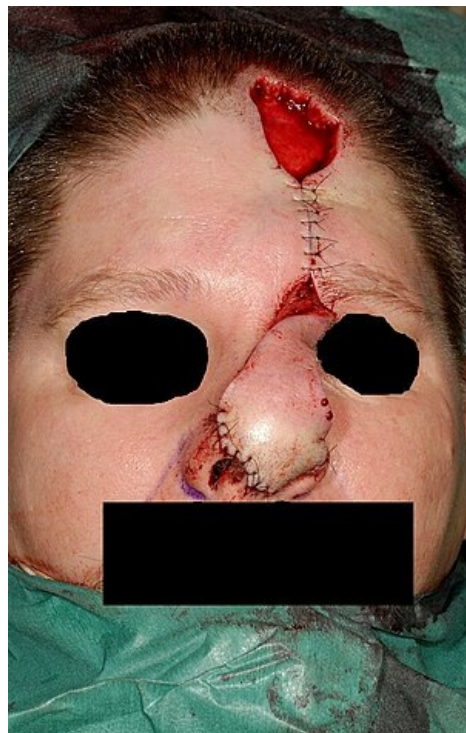
Fasciokutánní laloky

- Místní laloky obsahující hlubokou fascii na DKK v poměru délky k šířce 3:1;
- zásobeny fasciálními cévami a perforátory;
- bezpečně kryjí např. obnaženou kost nebo šlachy;
- sek. defekt kryjeme kožním štěpem.

Svalové a muskulokutánní laloky

Definované cévní zásobení, hodnotíme u nich:

- blízkost k defektu;
- potřebu, resp. nahraditelnost fce (snažíme se část svalu zachovat pro fci);
- dominantní cévní stopku;



Místní lalok z čela v plné tloušťce
(rekonstrukce nosu)

- defekt v místě odběru většinou kryjeme kožním štěpem;
- nejčastěji používáme thorakodorzální lalok, gastroknemiový lalok a lalok m. rectus femoris.

Volné laloky

Volné laloky jsou doménou mikrochirurgie.

- *laloky axiální*: kožní, fasciokutánní, muskulární, muskulokutánní
- *volný přenos laloků*: zcela odděleny od dárcovského místa a našity cévní stopkou na cévy v okolí defektu → všity do místa určení
- cévní svazek laloku: arterie + 1 / 2 vény

Volně přenesené kožní laloky

- *ingvinální lalok* – aa. et vv. circumflexae ilium superfic.
- *lalok z dorza nohy* – aa. et vv. dors. pedis
- *skapulární lalok* – aa. et vv. circumflexae scapulae
- *lalok z radiální strany předloktí* – aa. et vv. radiales + n. cutaneus antebrachii (zachování senzitivity)

Volně přenesené svalové a svalově-kožní laloky

- *lalok m. latissimi dorsi + m. serratus anterior* – aa. et vv. thoracodorsales
- *lalok m. recti abdominis* – aa. et vv. epigastricae inferiores prof.
- *lalok m. gracilis* – aa. et vv. circumflexae femoris med.
- *lalok m. tensor fasciae latae* – aa. et vv. circumflexae femoris lat. + n. cutaneus femoris lat.

Volně přenesené vaskularizované kostní štěpy

- *vaskularizovaná fibula* – aa. et vv. peroneae
- *vaskularizovaný kostní štěp z lopaty kosti kyčelní* – aa. et vv. circumflexae ilium prof.

Odkazy

Související články

- Rekonstrukce tváře
- Rekonstrukce nosu
- Poranění měkkých tkání obličeje
- Rekonstrukce horního rtu
- Rekonstrukce dolního rtu
- Kožní transplantace

Použitá literatura

- MĚŠTÁK, Jan, et al. *Úvod do plastické chirurgie*. 1. vydání. Praha : Univerzita Karlova v Praze - Nakladatelství Karolinum, 2005. 125 s. ISBN 80-246-1150-3.
- DUŠKOVÁ, Markéta, et al. *Plastická chirurgie : Učební texty pro studenty 3. LF* [online] . 1. vydání. Univerzita Karlova v Praze, 3. lékařská fakulta, KLinika plastické chirurgie 3. LF a FNKV, 2010. Dostupné také z <<https://www.lf3.cuni.cz/3LF-806.html>>. ISBN 978-80-254-8780-8.