

Leydigove bunky



Leydigovy buňky jsou zakulacené (polygonální) buňky **intersticia varlat** s centrálně uloženým jádrem a eozinofilní cytoplazmou. Jejich hlavní funkcí je produkce mužských pohlavních hormonů, hlavně **testosteronu**. Jejich funkce je ovlivňována luteinizačním hormonem předního laloku hypofýzy.

Leydigovy buňky se mohou vzácně objevit i u ženského pohlaví v rámci tzv. ovariálního Sertolliho-Leydigova tumoru. ^[1]

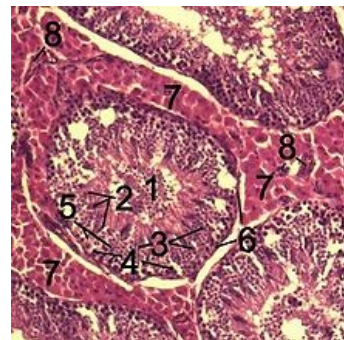
Odkazy

Související články

- Sertoliho buňky
- Varle
- Spermie

Použitá literatura

- VOKURKA, Martin a Jan HUGO, et al. *Velký lékařský slovník*. 9. vydání. Praha : Maxdorf, 2009. 1159 s. ISBN 978-80-7345-202-5.
 - JUNQUIERA, L. Carlos, José CARNEIRO a Robert O KELLEY, et al. *Základy histologie*. 1. vydání. Jinočany : H & H, 1997. 502 s. ISBN 80-85787-37-7.
1. DAVID M GERSHENSON,, et al. *Sex cord-stromal tumors of the ovary: Sertoli-stromal cell tumors* [online]. Poslední revize 2018-09-13, [cit. 2019-05-28]. <https://www.uptodate.com/contents/sex-cord-stromal-tumors-of-the-ovary-tumors-with-granulosa-and-sertoli-leydig-elements?search=sex%20cord-stromal%20tumours&source=search_result&selectedTitle=2~150&usage_type=default&display_rank=2>.



Preparát varlete prasete divokého; Leydigovy buňky (7)