

# Lyellův syndrom

**Lyellův syndrom** neboli **toxická epidermální nekrolýza** či **syndrom opárené kůže** je závažné kožní onemocnění, které většinou vzniká jako reakce na některé léky. Jedná se o nejzávažnější variantu erythema exsudativum multiforme.<sup>[1]</sup> Je charakterizované vznikem puchýřů a výrazným cárovitým olupováním velkých ploch kůže (postihuje více než 30 % tělesného povrchu<sup>[1]</sup>), postiženy jsou i sliznice. Jedná se o život ohrožující polékovou toxoalergickou reakci. Výskyt Lyellova syndromu je vzácný, mortalita vysoká.

**⚠ Nezaměnit se *stafylokokovým syndromem opárené kůže* (SSSS), který způsobuje exfoliatin bakterie *Stafylococcus aureus*.**

## Etiologie

- Vzniká po fenylobutazonu, sulfonamidech, ATB nebo barbiturátech, na jeho vzniku se podílí i současné infekce.<sup>[2]</sup>

## Patogeneze

Patogeneze je stále dosti nejasná. Je založena na cytotoxické buněčné imunopatologické reakci, která je zaměřena proti antigenům v epidermis. Dochází k produkci TNF- $\alpha$  a k nekróze keratinocytů.

## Klinický obraz

- v prodromálním stádiu faryngitida nebo otitida, poté výsev skarlatiformního exantému v centru obličeje, perigenitálně a perianálně, nakonec dojde k výsevu puchýřků, které se mění v buly, jejich pokrytí praská a vznikají eroze s olupováním kůže
- většinou provázeno celkovou alterací stavu pacienta; často se vyskytují poruchy vědomí, glomerulonefritidy, pneumonie i hepatitidy<sup>[1]</sup>
- pozitivní Nikolského příznak – tlakem na kůži vznikne eroze

## Terapie

- závažné stavy možno léčit vysokými dávkami kortikosteroidů, lze podat i i.v. imunoglobuliny<sup>[1]</sup>
- větší postižené plochy nutno ošetřovat jako popáleniny a udržovat bilanci tekutin i iontů<sup>[1]</sup>

## Odkazy

### Související články

- Stevensův-Johnsonův syndrom
- Erythema multiforme

### Externí odkazy

- Lyellův syndrom - kazuistika s obrázky (<https://zdravi.euro.cz/clanek/sestra/lyelluv-syndrom-neboli-toxicka-epidermalni-nekrolyza-451719>)

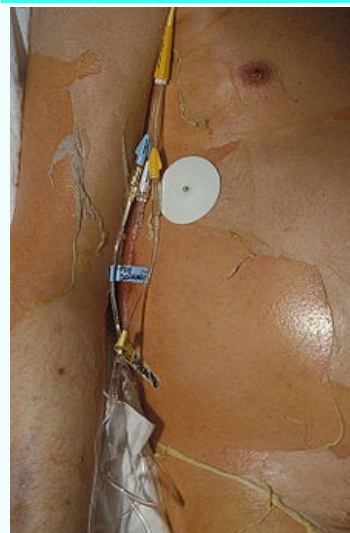
## Reference

1. BENEŠ, Jiří, et al. *Infekční lékařství*. 1. vydání. Praha : Galén, 2009. 651 s. ISBN 978-80-7262-644-1.
2. BENEŠ, Jiří. *Studijní materiály* [online]. [cit. 2010]. <<http://jirben.wz.cz>>.

## Použitá literatura

- HAVLÍK, Jiří, et al. *Infektologie*. 2. vydání. Praha : Avicenum, 1990. 393 s. ISBN 80-201-0062-8.
- BENEŠ, Jiří, et al. *Infekční lékařství*. 1. vydání. Praha : Galén, 2009. 651 s. ISBN 978-80-7262-644-1.

### Lyellův syndrom



*Toxická epidermální nekrolýza*

**Původce** způsobena jako reakce na určité léky (fenylobutazon, sulfonamidy, ATB)

**Patogeneze** cytotoxické buněčné imunopatologické reakci

**Klinický obraz** faryngitida, puchýře, olupováním velkých ploch kůže

**Léčba** vysoké dávky kortikosteroidů, v některých případech je nutno ošetřovat jako popáleninu

#### Klasifikace a odkazy

**MeSH ID** bmc15010005 (<https://www.medvik.cz/bmc/link.do?id=bmc15010005>)

**Medscape** 229698 (<https://emedicine.medscape.com/article/229698-overview>)

- ŠTORK, Jiří, et al. *Dermatovenerologie*. 2. vydání. Praha : Galén, 2013. 502 s. ISBN 978-80-7262-898-8.