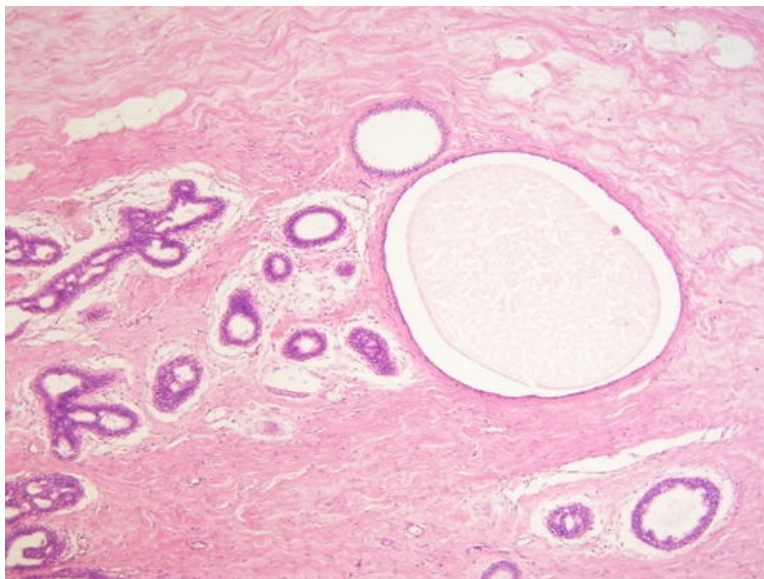
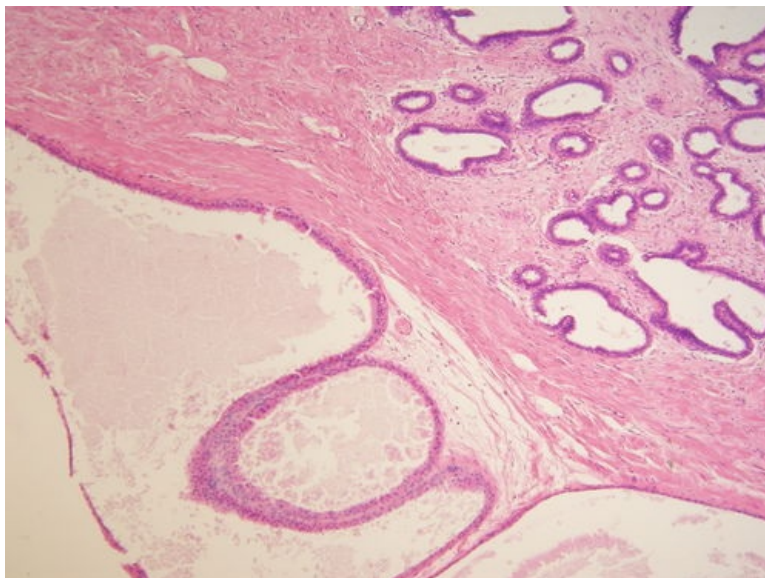


Mastopathia fibrosa et cystica (preparát)



Přehledné zobrazení



Zvětšení



Histologie

-  Podrobnější informace naleznete na stránce *Mamma nonlactans (preparát)*.
-  Podrobnější informace naleznete na stránce *Mamma lactans (preparát)*.

Příčina

Jedná se o velmi časté nenádorové změny prsu. Příčinou je většinou hormonální nerovnováha nebo také zánětlivé procesy.

Patogeneze

Makroskopie

Klinicky se projevuje jako **hmatné ložisko** v prsu, které má **nepravidelný tvar** a na pohmat je bolestivé. Ložisko má bělavou barvu, obsahuje **cysty se serózním obsahem**. Dalším znakem je jeho **neohraničenost** a přechod do okolní tukové tkáně.

Mikroskopie

Základem je rozsáhlá fibróza. Dochází ke zmnožení **kolagenního vaziva**, ve kterém jsou nepravidelně rozloženy **žlázy** různého vzhledu. Některé žlázy jsou atrofické, jiné jsou naopak cysticky dilatované. Cysty vychází z **lobulů** nebo z **terminálních duktulů**. Často lze vidět apokrinní metaplázii epitelu cyst.

Prognóza a komplikace

Fibrocystická mastopatie může být doprovázena **hyperplázií** duktálního nebo lobulárního epitelu. Riziko vzniku maligního nádoru lze očekávat pouze při **atypické hyperplázii**.

Výskyt

Nejčastěji se vyskytuje u žen ve věku **od 25 do 45 let**.

Odkazy

Související články

- Mamma
- Nádory prsu
- Záněty prsní žlázy
- Lymfatická drenáž prsu

Externí odkazy

- Fibrocystické změny prsu - (virtuální preparát) (<http://www.patologie.info/vip/preparat.php?detail=321>)

Reference

Použitá literatura

- POVÝŠIL, Ctibor, Ivo ŠTEINER a Jan BARTONÍČEK, et al. *Speciální patologie*. 2. vydání. Praha : Galén, 2007. 430 s. ISBN 978-807262-494-2.
- BRYCHTOVÁ, Svetlana a Alice HLOBILKOVÁ. *Histopatologický atlas*. 1. vydání. Praha : Grada, 2008. 112 s. ISBN 978-80-247-1650-3.