

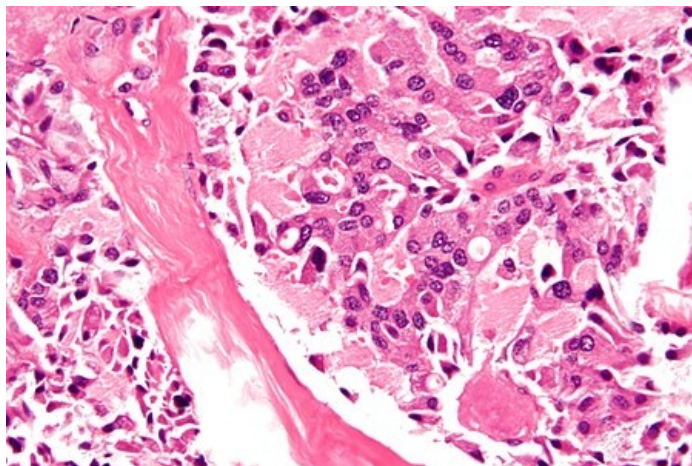
# Medulární karcinom štítné žlázy

Medulární karcinom štítnice vychází z **parafolikulárních C-buněk** štítné žlázy. Ve čtyřech klinických formách:

- **sporadický** (70–80 % medulárních ca, nejagresivnější)
- **familiární** (AD dědičný)
- **syndromy MEN 2A a MEN 2B** (spolu s feochromocytomem, neurofibromy, adenomy příštítných tělísek,...)

## Klinický obraz + diagnostika

- Podobné diferencovanému karcinomu štítné žlázy,
- secernuje kalcitonin (marker),
- je agresivnější než diferencovaný karcinom, v době diagnózy jsou metastázy u více než 50 % případů,
- u medulárního karcinomu štítnice v souvislosti se syndromy MEN 2A a MEN 2B se měří kys. vanilmadlová,
- 50 % medulárních ca produkuje CEA (karcinoembryonální antigen).



Medulární karcinom štítné žlázy - velmi vysoké rozlišení

## Terapie

Totální thyreoidektomie, zevní ozáření (C buňky neakumulují jód), chemoterapie.

## Prognóza

I přes agresivitu je prognóza příznivá – 15 let přežívá 75 % pacientů.

## Odkazy

### Související články

- Nádory štítné žlázy
- Diferencovaný karcinom štítné žlázy
- Anaplastický karcinom štítné žlázy

### Použitá literatura

- DÍTĚ, P., et al. *Vnitřní lékařství*. 2. vydání. Praha : Galén, 2007. ISBN 978-80-7262-496-6.
- BENEŠ, Jiří. *Studijní materiály* [online]. ©2007. [cit. 2014]. <<http://jirben.wz.cz>>.



### Článek neobsahuje vše, co by měl.

Můžete se přidat k jeho autorům ([https://www.wikiskripta.eu/index.php?title=Medul%C3%A1rn%C3%AD\\_karcinom\\_%C5%A1t%C3%ADtn%C3%A9\\_%C5%BE%C3%A1zy&action=history](https://www.wikiskripta.eu/index.php?title=Medul%C3%A1rn%C3%AD_karcinom_%C5%A1t%C3%ADtn%C3%A9_%C5%BE%C3%A1zy&action=history)) a jej.

O vhodných změnách se lze poradit v diskusi.