

# Mikroskopická stavba kostní tkáně

**Kost** je jedna z nejtvrdších tkání v lidském těle. Skládá se z buněk a mezibuněčné hmoty (tvořena těmito buňkami, objemem převažuje). Mezibuněčná hmota obsahuje složku **vláknitou** a **amorfní**. Kost je mineralizována solemi kalcia → obtížné zpracování kosti pro histologické vyšetření:

- výbrus kostní tkáně (zalití do kanadského balzámu) – nejsou zachovány buňky, lze studovat kostní matrix;
- běžné histologické metody pro dekalifikaci (Bouinova tekutina, zalití do celodalu nebo celoidinu) – buňky zůstávají zachovány.

## Povrch kostní tkáně

Na povrchu lemována vrstvami kolagenního vaziva → endost na vnitřním povrchu a periost na vnějším. Endost i periost mají zevní vazivovou vrstvu a vnitřní vrstvu – zde uloženy prekursorové osteoblastů (*buňky osteoprogenitorové, preosteoblasty*). Endost je tenčí než periost, tvořen tenkou vnitřní vrstvou oploštělých preosteoblastů a malým množstvím vazivové tkáně (zde četné drobné cévy). Zevní vrstva periostu tvořena **hustým kolagenním vazivem**. Nacházíme zde také fibroblasty, kolagenní vlákna, cévy i vlákna nervová.

- Sharpeyova vlákna – svazky kolagenních vláken penetrující ze zevní vrstvy periostu do kostní matrix, připojují periost pevně ke kosti.

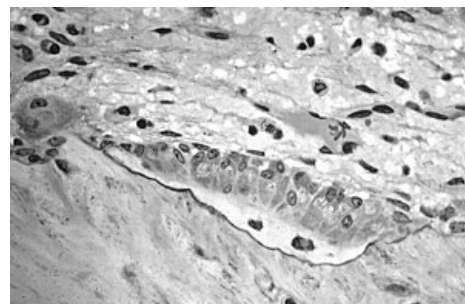
Vnitřní vrstva periostu (kambiová) obsahuje **preosteoblasty**. Jedná se o přímé prekursorové osteoblastů (osteoprogenitorové buňky). Jsou ploché, bez schopnosti dělení. Mají charakter nediferenciovaných buněk. Vně preosteoblastů se nachází malý Golgiho aparát a málo vyvinuté drsné endoplazmatické retikulum. V klidové fázi tyto buňky nejeví vysokou biosyntetickou aktivitu, mohou se však aktivovat a diferencovat v osteoblasty. Hrají významnou úlohu při procesu růstu a hojení kosti (v průběhu hojení se mohou diferencovat nejen v osteoblasty, ale i v chondroblasty nebo fibroblasty). Jejich hlavní funkce je především výživa kostní tkáně, zdroj nových osteoblastů pro růst, přestavbu a náhradu kostní tkáně (méně než periost).

## Buňky kostní tkáně

Mezi buňky kostní tkáně patří osteoblasty, osteocyty (prekursorové – *preosteoblasty*) a osteoklasty.

### Osteoblasty

Leží vedle sebe na povrchu trámčů kostní tkáně. Uspořádání je obdobné jako uspořádání buněk v jednovrstevném epitelu. Osteoblasty (<https://mikroskop.wikiskripta.eu/?idx=20034%2B&link=1&cx=5112&cy=26373&n=28&m=2&q=65&f=0&r=0>) vysílají výběžky, které se vzájemně dotýkají a prodlužují se, když začnou buňky obklopot nově syntetizovanou matrix. Mají charakter buněk syntetizujících proteiny pro export. Pokud aktivně syntetizují matrix, jsou kubické (nízce cylindrické), mají bazofilní cytoplazmu a vykazují vysokou aktivitu alkalické fosfatázy. Se snížením syntetické aktivity se oplošťují a klesá produkce alkalické fosfatázy. Mají velké světlé jádro, mohutné GER, velký GK (pod jádrem), v bazální oblasti buněk četné sekreční vezikuly. Syntetizované látky se z buňky vylučují na povrchu, který je v kontaktu s kostní matrix. Osteoblasty produkují organické komponenty kostní matrix – **kolagen I, glykosaminoglykany, proteoglykany, glykoproteiny**. **Osteoid** je nově syntetizovaná matrix v blízkosti osteoblastů, která ještě nebyla mineralizovaná. Také ukládání anorganických látek do kostní matrix je také závislé na přítomnosti osteoblastů. Osteoblasty **se nedělí**, jakmile se obklopí mezibuněčnou hmotou, stávají se z nich **osteocyty** (za určitých podmínek mohou osteocyty dediferencovat zpět v osteoblasty nebo preosteoblasty).



Osteoblast (aktivní)

### Osteocyty

Osteocyty (<https://mikroskop.wikiskripta.eu/?idx=20036%2B&link=1&cx=7544&cy=21376&n=18&m=1&q=65&f=0&r=0>) jsou uloženy jednotlivě v **lakunách**. Vysílají tenké, dlouhé výběžky cytoplazmy, které jsou uloženy v úzkých kanálcích v kostní matrix (*canaliculi ossium*). Výběžky sousedních osteocytů jsou v kontaktu s četnými nexy. Pomocí nexů osteocyty komunikují vzájemně, ale i s vnitřním a vnějším povrchem kosti (zásobením živinami). Někdy může tento řetězec tvořit až 15 buněk. Ve srovnání s osteoblasty mají osteocyty **menší jádro** s větším množstvím heterochromatinu. Mají také méně vyvinuté GER, menší GK a malý počet lyzozomů. Po resorpci kostní tkáně degenerují, nebo se opět přemění v osteoblasty. Jsou nezbytné pro existenci mezibuněčné matrix, mají v malé míře schopnost syntetizovat matrix a účastní se také na jeho resorpci.

### Osteoklasty

Jedná se o volné buňky kostní tkáně. Osteoklasty jsou velké pohyblivé buňky s četnými výběžky. Nachází se na povrchu kostní tkáně v drobných prohlubních → **Howshipovy lakuny**. Obsahují 2–50 jader, velké množství acidofilní cytoplazmy s četnými volnými polyzomy. Mají nepříliš vyvinuté GER, GK, četné mitochondrie a hodně

lysozomů. Osteoklasty mají složitou strukturu povrchu osteoklastu – vytvářejí tzv. invaginace, které výrazně zvětšují resorpční povrch buňky → **zvlněný lem**. Od ostatní cytoplazmy odděleny světlou zónou bez buněčných organel (pouze četné elementy cytoskeletu). Do oblasti pod zvlněným lem se vyprazdňují lysozomy a vytvářejí prostředí s nízkým pH (přítomnost organických kyselin, které osteoklasty v malé míře produkují). V záhybech zvlněného lemu jsou četné krystalky solí kalcia a drobné vezikuly.

Osteoklasty patří do **monocyto-makrofágového systému**. Vytvářejí se z hemocytoblastu (hemopoetická kmenová buňka v kostní dřeni). Bezprostředními prekurzory osteoklastů jsou monocyty (osteoklasty vznikají jejich splýváním).

## Mezibuněčná hmota

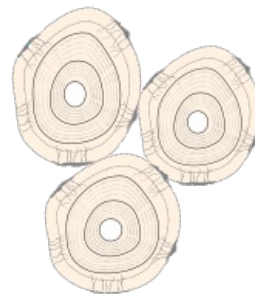Mezibuněčná hmota má dvě složky - **vláknitou** a **amorfní**.

- **Vláknitá složka** – kolagenní vlákna (kolagen I) – 95 % organické hmoty kosti.
- **Amorfní složka** – proteoglykany obsahující chondroitinsulfát a keratansulfát, strukturální glykoproteiny (izolován osteonektin, sialoprotein, osteokalcin).

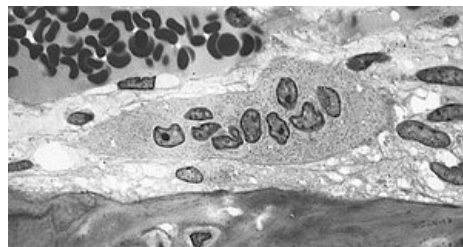
**Anorganické látky** tvoří 50 % suché váhy kostní matrix.

- Ionty kalcia, fosfátové ionty, ionty magnezia, kalia, natria, ionty citrátové a uhličitanové.
- Ionty kalciové a fosfátové převážně ve formě krystalků **hydroxyapatitu** (rozměry  $40 \times 25 \times 3$  nm).
- Na povrchu krystalků se molekuly hydroxyapatitu vyskytují v hydratované formě – vrstvička nasyceného roztoku usnadňuje uvolňování iontů kalcia z kostí.
- Spojení kolagenních vláken a hydroxyapatitu je příčinou pevnosti kostní tkáně.

Bone cells called osteocytes



Osteocyty



Osteoklast

## Odkazy

### Virtuální mikroskop

 Lamelová kost kompaktní - HE (výbrus) (<https://mikroskop.wikiskripta.eu/?idx=20035+>)

 Lamelová kost spongiosní - HE (<https://mikroskop.wikiskripta.eu/?idx=20036+>)

### Související články

- Kost
- Osifikace
- Osifikace chondrogenní
- Osifikace desmogenní
- Růst a hojení kosti
- Struktura a přestavba kosti

### Použitá literatura

- JUNQUEIRA, L. Carlos, José CARNEIRO a Robert O. KELLEY. *Základy histologie*. 7. vydání. Jinočany : H & H, 1997. 502 s. a LANGE medical book; ISBN 80-85787-37-7.