

# Mimické svaly

Všechny mimické svaly jsou inervovány z *n. facialis* (N. VII).

 Přehlednou tabulku těchto svalů naleznete na stránce *Svaly mimické (tabulka)*

## Svaly štěrbiny ústní

### Musculus orbicularis oris

- pohyblivá výplň rtů;
- *pars labialis* (vnitřní – na rtech);
- *pars marginalis* (vnější – při kostech).
- Funkce:
  - mírná kontrakce (*pars labialis*) – svírání rtů;
  - silnější kontrakce (*pars marginalis*) – vysunutí rtů dopředu;
  - okraje – připojení ostatních svalů (lat. Od koutku – uzlové místo křížení svalových snopců) (zvýšené množství vaziva se šlachovými snopci), kůže vkleslá.

### Shora a z laterální strany med. → lat.

- *m. levator labii superioris* (spolu s *m. levator labii superioris alaeque nasi* od okraje očnice);
- *m. zygomaticus minor* – od *os zygomaticum* do *sulcus nasolabialis*;
- *m. zygomaticus major* – od *os zygomaticum* ke koutku úst;
- *m. levator anguli oris* (*m. caninus*) – od *fossa canina* – *facies anterior maxillae* k uzlovému místu – zvedá koutek;
- *m. risorius* – od *fascie massetrica* k uzlovému bodu.

### Zdola

- *m. depressor anguli oris* – *m. triangularis* (okraj mandibuly – uzlové místo);
- *m. depressor labii inferioris* – *m. quadratus labii inferioris* (od okraje mandibuly do *m. orbicularis oris* a kůže);
- *m. mentalis* – uprostřed brady (*mandibula* – konec kořene zevního řezáku) ke kůži rtu.
- Funkce: vtahuje **sulcus mentalolabialis**.

## Svaly štěrbiny oční

### Musculus orbicularis oculi

- *pars orbitalis* (při kostěném okraji očnice – *proc. frontalis maxillae*, *crista lacrimalis anterior*, vnitřní vazy víček) – pevné sevření víček;
- *pars palpebralis* (ve víčkách očních) – reflexní mrknutí;
- *pars lacrimalis* (obklopuje slzný vak – rozšiřuje a stlačuje).

### Musculus procerus

- od hřbetu nosu přes kořen ke kůži čelní krajiny (působí na příčnou rýhu na kořeni nosu)

### Musculus corrugator supercilii

- od kořene nosního k *m. frontalis* a *m. orbicularis* – svislé vrásky na *glabele*.

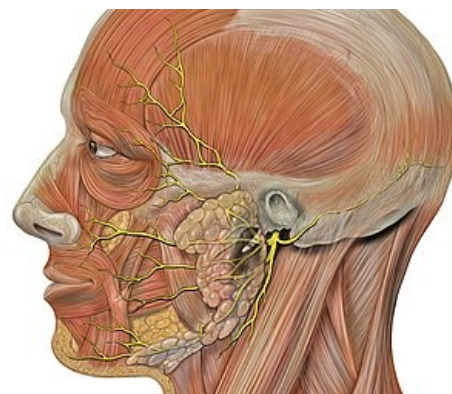
### Musculus depressor supercilii

- od mediální stěny očnice ke kůži obočí a čela;
- táhne obočí mediokaudálně

## Svaly na nose

### Musculus nasalis

- *pars nasalis* – hřbet nosu;
- *pars alaris* – vzařuje do křídla nosního.
- Funkce: mění průsvit nozder.



Nervus facialis a mimické svaly

*M. levator labii superioris alaeque nasi* – od kraje orbity podél nosu do nosního křídla a do horního rtu (tahá oboje vzhůru).

## Svaly klenby lebeční

- tzv. *m. epicranius*;
  - střed šlašitá přilba – *galea aponeurotica* – *aponeurosis epicranialis*, srostlá s kůží a slabým řídkým vazivem připojena k periostu kalvy → dá se odtrhnout (skalpovat);
- z krajiny čelní *m. frontalis* (*venter frontalis*);
- z krajiny týlní *m. occipitalis* (*venter occipitalis*) oba párové tzv. *m. occipitofrontalis*.
- do boku *m. temporoparietalis* (k boltci).

## Svaly boltce ušního

- *m. auricularis anterior* (od temerální fascie);
- *m. auricularis superior* (pod *m. temporoparietalis* k *galea aponeurotica*);
- *m. auricularis posterior* od *proc. mastoideus*.
- Funkce: pohyb boltcem.

## Hluboká vrstva

### Musculus buccinator

- svalový podklad tváří;
- začátek: *raphe pterygomandibularis* (*buccopharyngea*) – tuhé vazivo mezi *hamulus pterygoideus* k med. straně *mandibuly* (hranice těla a ramene);
- úpon: uzlové místo u *m. orbicularis oris*;
- skrze prochází vývod průušní slinné žlázy (*ductus parotideus*) + *n. buccalis* (senz. inervace sliznice tváře);
- funkce: přitlačuje tvář k dásním (+ vytlačuje obsah předsíně ústní).

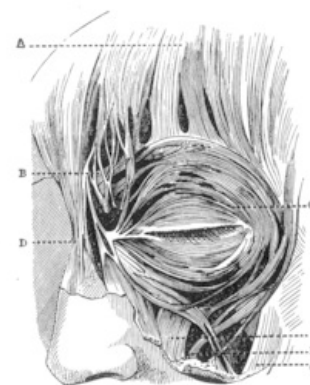


FIG. 3.—Diagram from Henle.

- |  |   |
|--|---|
| A. Occipito-frontalis, or frontal muscle.                    | F. Levator labii proprius.                      |
| B. Corrugator supercilii, or corrugator muscle.              | G. Zygomatic.                                   |
| C. Orbicularis palpebrarum, or orbicular muscles of the eye. | H. Malaris.                                     |
| D. Pyramidalis nasi, or pyramidal muscle of the nose.        | I. Little zygomatic.                            |
| E. Levator labii superioris alaeque nasi.                    | K. Triangularis oris, or depressor anguli oris. |
|  | L. Quadratus menti.                             |
|  | M. Risorius, part of the Platysma myoides.      |

## Odkazy

### Související články

- Okohybné svaly
- Svaly jazyka
- Svaly měkkého patra a úžiny hltanové
- Svaly hltanu
- Svaly hrtanu
- Svaly středního ucha
- Musculus risorius

### Použitá literatura

- ČIHÁK, Radomír a Miloš GRIM. *Anatomie*. 2. upr. a dopl. vydání. Praha : Grada Publishing, 2001. 497 s. sv. 1. ISBN 80-7169-970-5.
- GRIM, Miloš a Rastislav DRUGA. *Základy anatomie : 1. obecná anatomie a pohybový systém*. - vydání. Galén, 2001. 159 s. ISBN 9788072621125.

Svaly oční štěrbiný a okolí