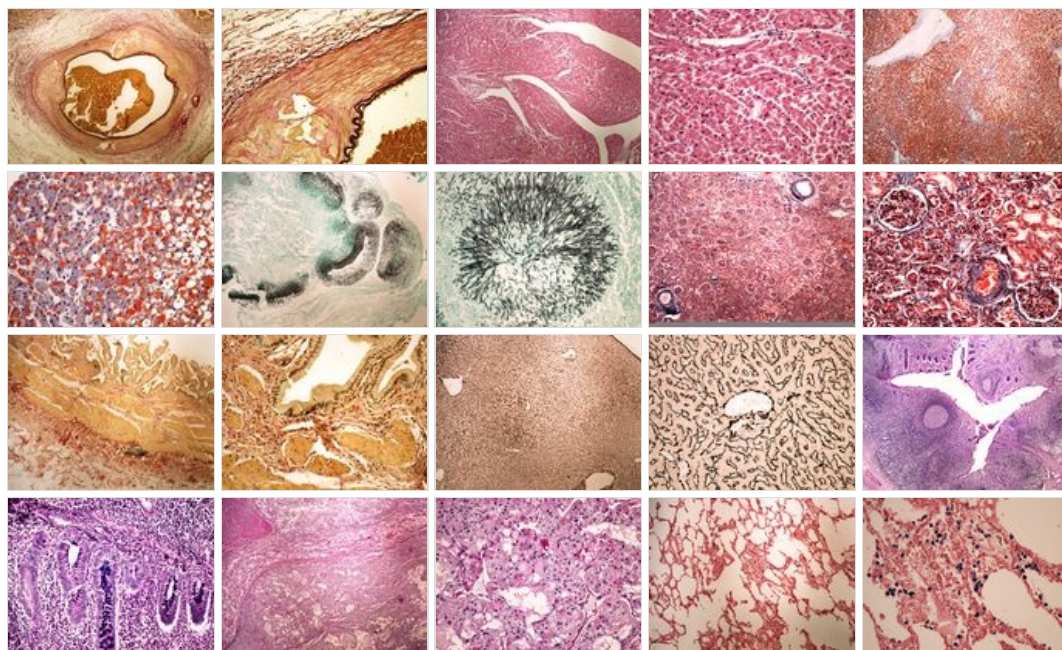
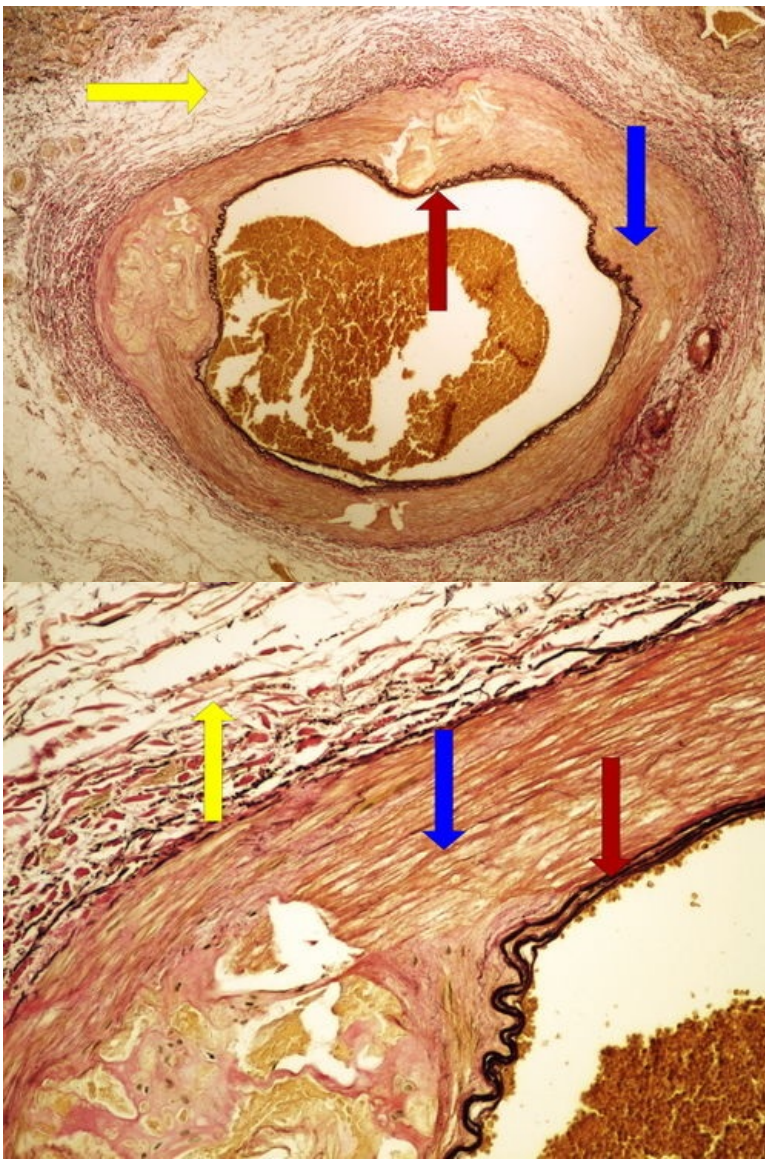


# Modul OZPP - Praktikum č. 1

## Přehled

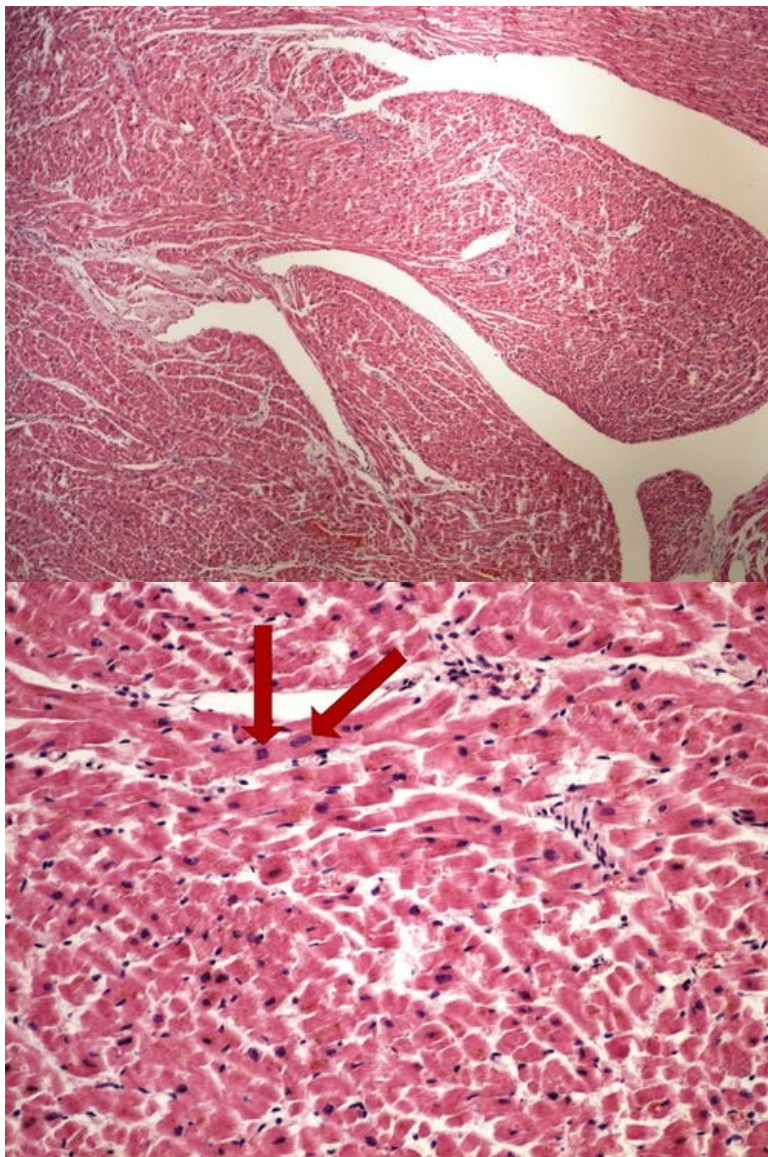


## Preparát č.1 a č.2 – barvení van Gieson (elastická vlákna)



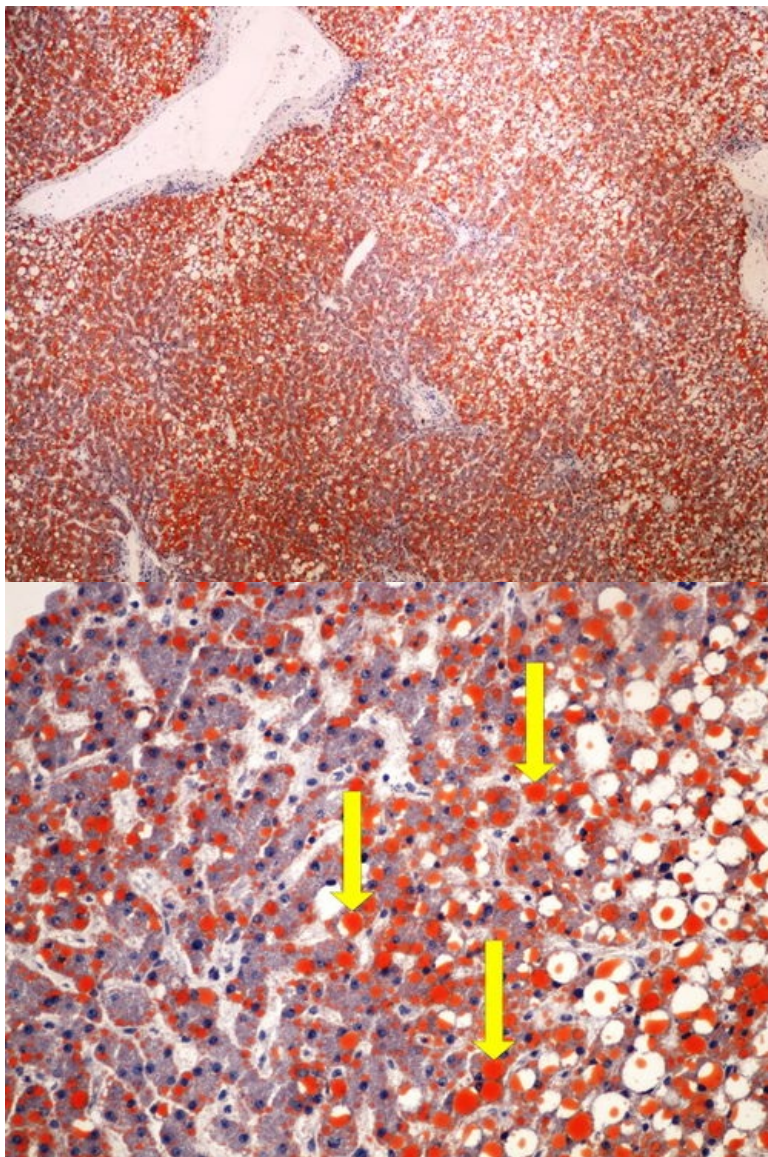
**Preparát č.3 a č.4 - myokard (HE)** [\[Expand\]](#)





**Preparát č.5 a č.6 - průkaz  
tuku (játra)**

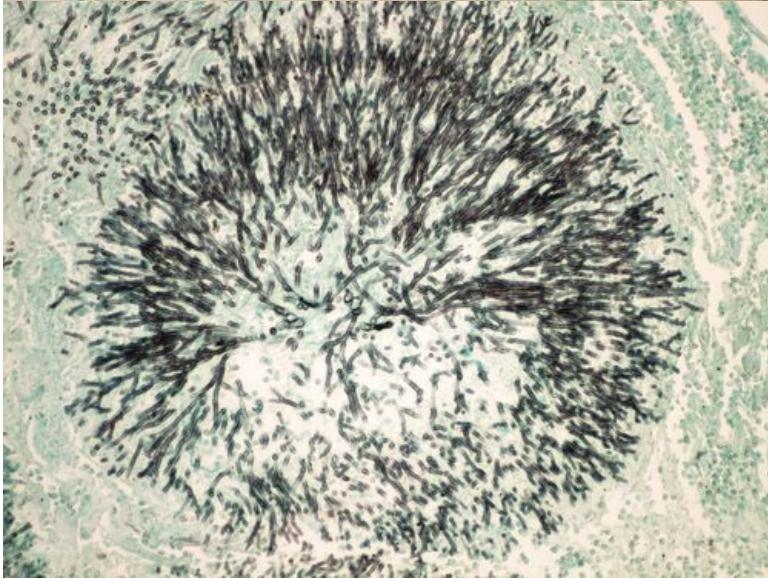
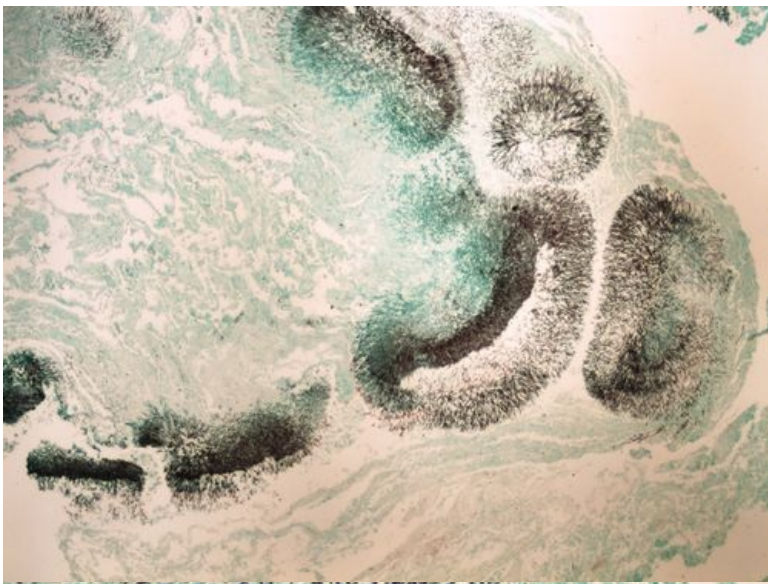
[Expand]



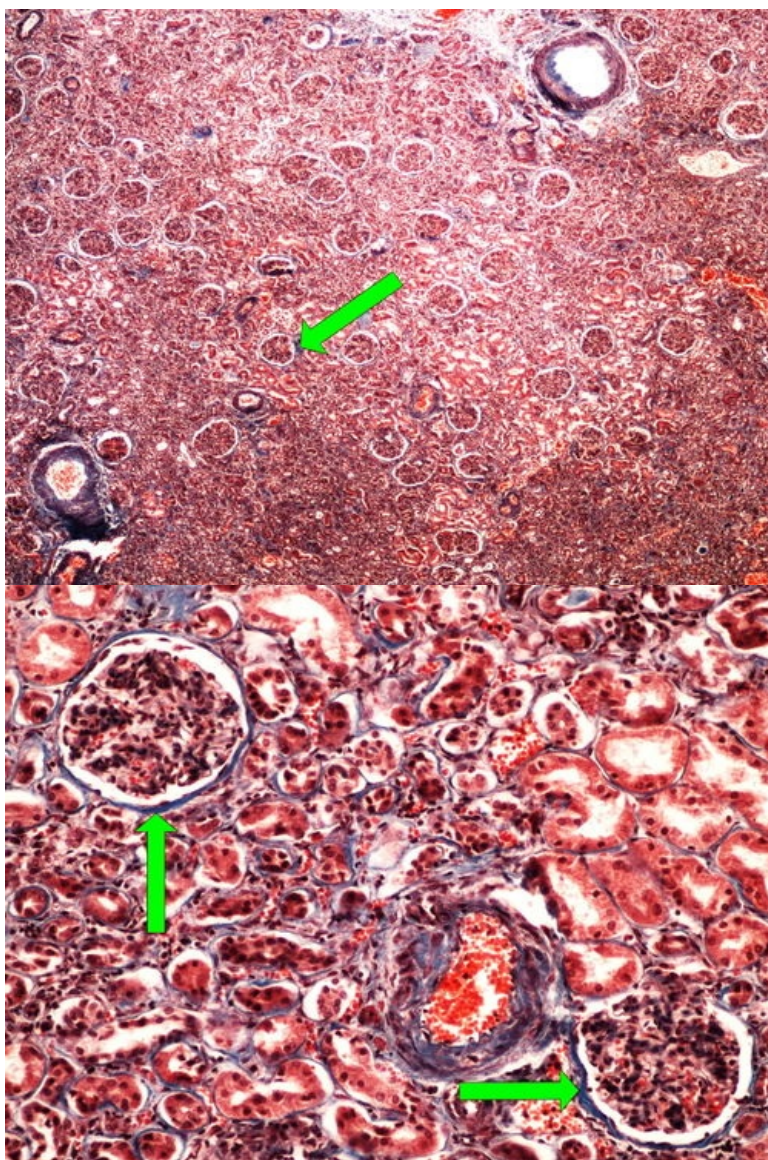
**Preparát č.7 a č.8 - stříbření  
dle Grocotta (průkaz plísně)**

[Expand]



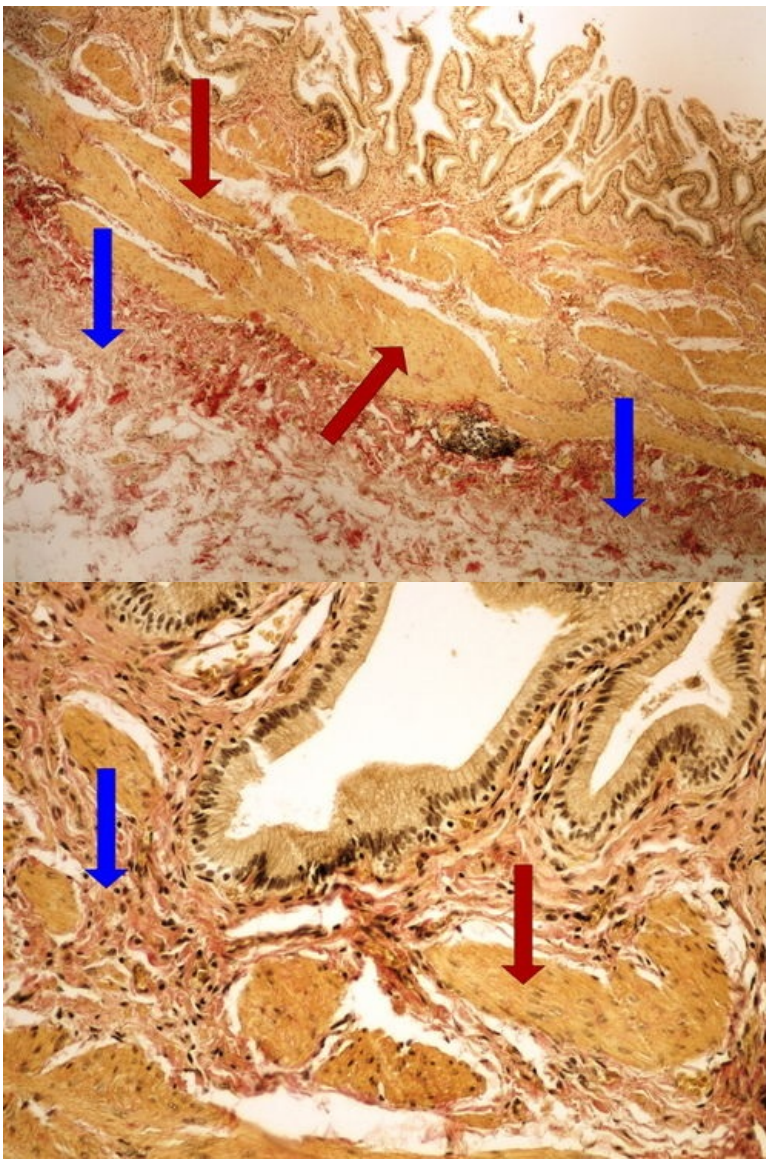


**Preparát č.9 a č.10 - barvení modrý trichrom (ledvina)**

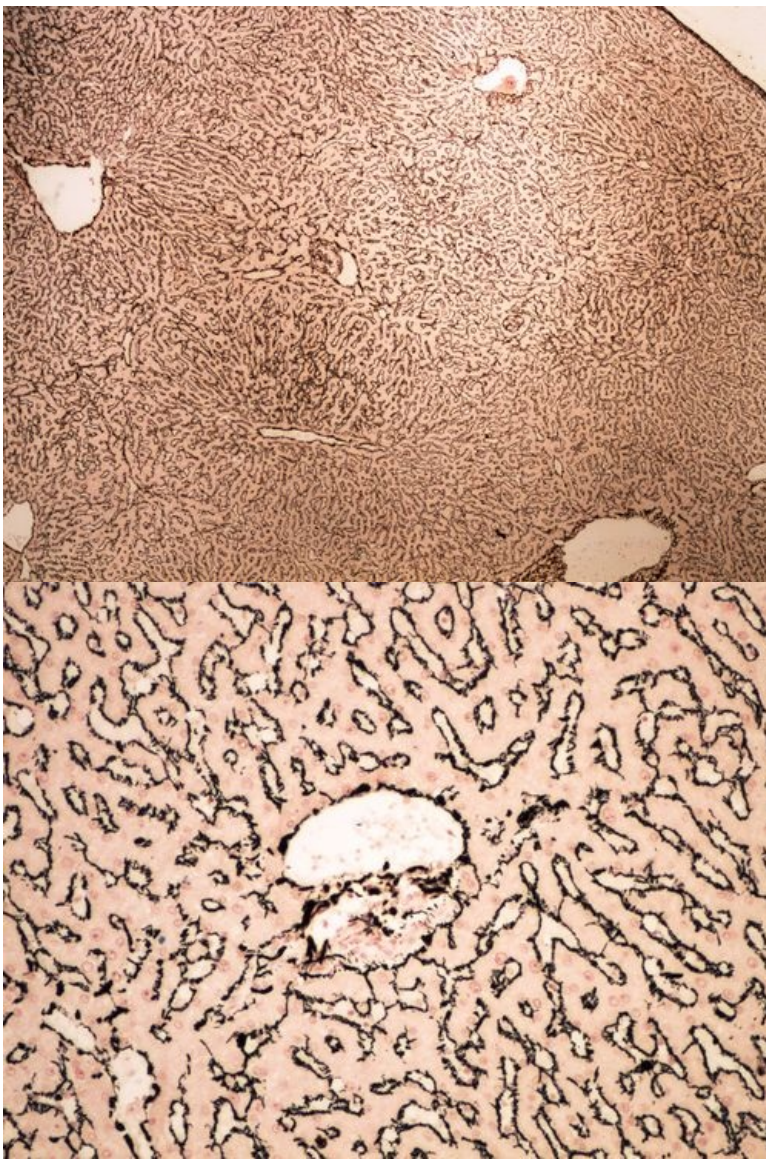


**Preparát č.11 a č.12 - barvení** [\[Expand\]](#)  
**van Gieson (žlučník)**



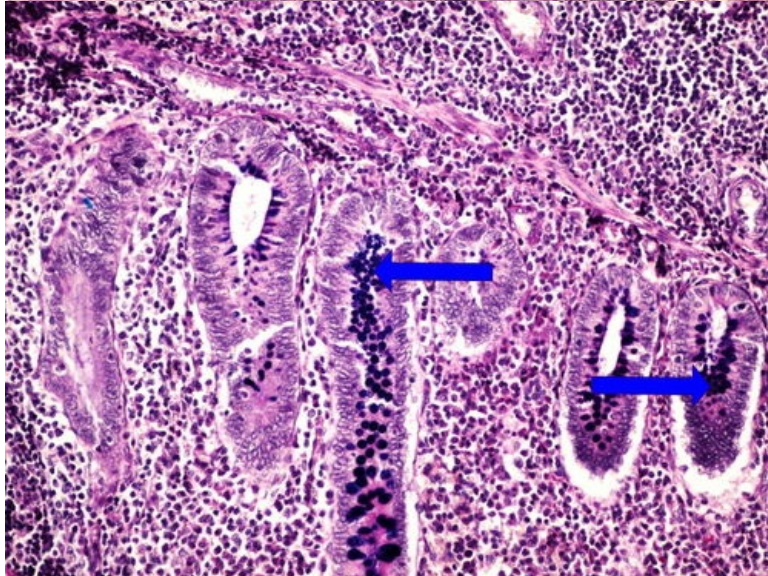
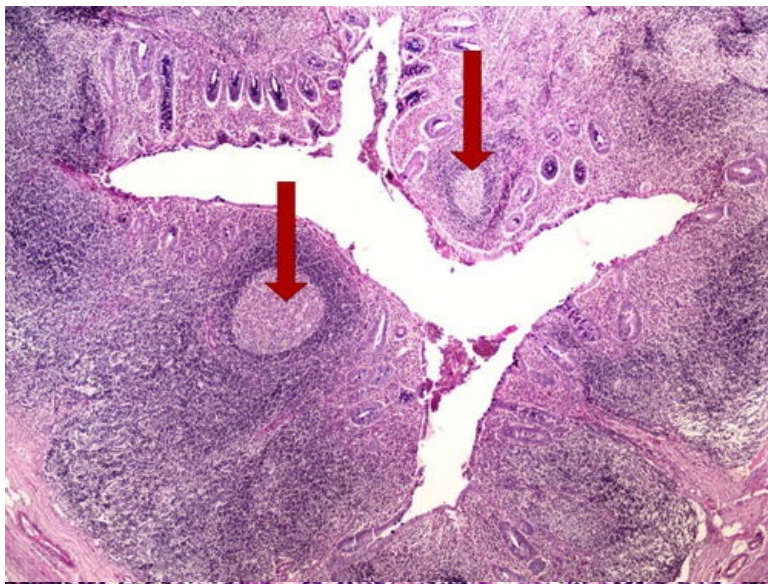


**Preparát č.13 a č.14 - barvení** [\[Expand\]](#)  
**na retikulární vlákna (játra)**

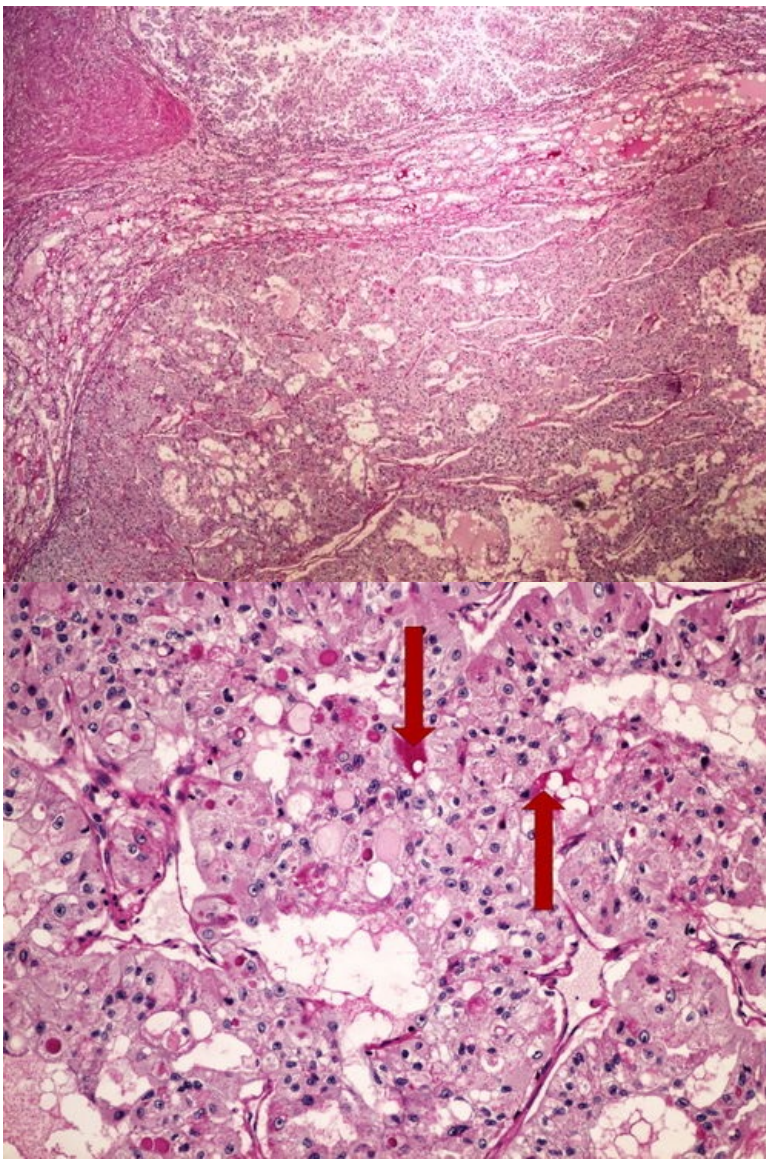


**Preparát č.15 a č.16 - barvení** [\[Expand\]](#)  
**dle Mowryho (appendix vermiformis)**



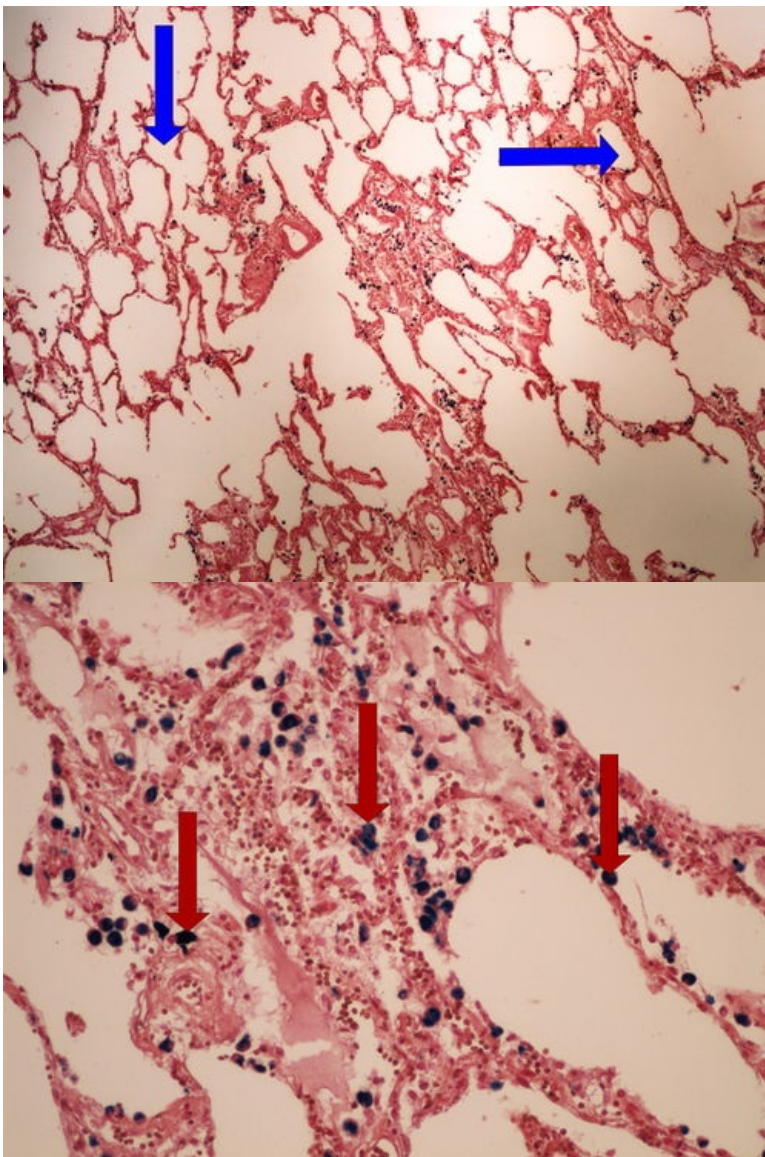


**Preparát č.17 a č.18 - barvení** [\[Expand\]](#)  
**PAS (Grawitzův ca)**



**Preparát č.19 a č.20 - průkaz železa Perlsovou reakcí (plíce)** [\[Expand\]](#)





[Expand]

## Odkazy

## Navigace

Modul Obecné základy  
patologie a patofyziologie (3.  
LF UK)

Praktikum č. 2 →