

Mozeček (histologie)

Mozeček je tvořen šedou a bílou hmotou. Šedá hmota je rozdělena do dvou systémů a to na **kůru** a **jádra**. Bílá kůra vyplňuje prostor mezi cortexem a jádry. Na řezu vytváří typický obraz zvaný jako *arbor vitae*.

Šedá hmota – kůra

Cortex mozečku je rozdělen do tří vrstev. Svrchní vrstva – *stratum moleculare*, střední vrstva – *stratum gangliosum* a nehlubší vrstva – *stratum granulosum*. Pro každou z těchto vrstev je typická přítomnost buněčných těl a nervových vláken.

Stratum moleculare

Povrchová vrstva kůry mozečku. Obsahuje malé množství buněk – košíčkové a malé hvězdčité neurony.

Hvězdicovité buňky se nacházejí spíše v horních vrstvách. Jejich dendrity probíhají **kolmo** na folia cerebelli (shodně s dendrity Purkyňových buněk). Axony tvoří synapse s dendrity Purkyňových buněk (inhibiční).

Košíčkové buňky jsou uloženy spíše hlouběji. Jejich dendrity mají stejný směr jako dendrity hvězdčitých buněk. Axony končí na tělech Purkyňových buněk (inhibiční).

Z vláken jsou zde přítomna **vlákna paralelní**, což jsou axony granulórních buněk. Větví se do písmene T. Probíhají kolmo na dendrity Purkyňových a hvězdčitých buněk. Končí synapsí na košíčkových, hvězdčitých i Purkyňových buňkách. Působí aktivně. Další vlákna jsou **šplhavá vlákna**, která přichází z mozkového kmene a olivárních jader. Na dendrity Purkyňových buněk působí aktivně.

Dále jsou zde přítomny výběžky **Bergmannovy glie** (modifikované astrocyty).

Stratum gangliosum

Prostřední vrstva cortexu. Zde se vyskytují **Purkyňovy buňky** (multipolární neurony), jejichž dendrity se mnohočetně větví do *stratum moleculare*. Typické pro tyto buňky je, že se větví v **jedné rovině**. Axony probíhají skrz *stratum granulosum* a bílou hmotu až k mozečkovým jádrům.

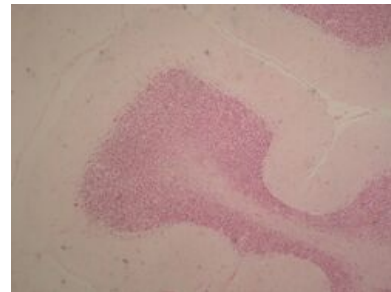
Také se zde vyskytují **košíčkové pleteně** – axosomatické synapse (mezi axonem a tělem). Kolaterál axonů košíčkových buněk a Purkyňových buněk.

Stratum granulosum

Nejhlubší vrstva cerebellárního cortexu. Obsahuje buňky **granulární**, což jsou drobné neurony. Jejich dendrity se větví a v blízkém okolí tvoří synapse s mechovými vlákny v místech zvaných jako *glomeruli cerebellares* (skupiny buněk v eosinofilní substanci). Jejich axony pronikají do *stratum moleculare*, kde aktivují Purkyňovy, hvězdčité i košíčkové buňky.

Další buňky v této vrstvě jsou **Golgiho buňky**, což jsou o trochu větší neurony, než buňky granulární.

Vlákna, která se zde vyskytují jsou **kolaterály axonů Purkyňových buněk** a **mechová vlákna**, což jsou axony jader míchy.



Mozeček – menší zvětšení

Odkazy

Související články

- Mozeček (preparát)
- Mozeček (anatomie)

Zdroj

- JARKOVSKÁ, Daniela. *Centrální nervový systém* [přednáška k předmětu Histologie a embryologie, obor Zubní lékařství, Všeobecné lékařství, 1.lékařská fakulta Univerzita Karlova]. Praha. 23.11.2011.

Použitá literatura

- KONRÁDOVÁ, Václava, Jiří UHLÍK a Luděk VAJNER. *Funkční histologie*. 2. vydání. Jinočany : H & H, 2000. 291 s. ISBN 80-86022-80-3.

