

# Mozková kůra

**Mozková kůra** (*cortex cerebri*) je termín označující povrch koncového mozku (telencephala), jenž kryje bílou hmotu cerebrálních hemisfér. Jsou zde uloženy především těla neuronů CNS. Na kůru směrem k povrchu těla nasedají leptomeningy, pachymeninx, kalva a dermis. Kortex obsahuje 3–6 vrstev neuronů, jejichž počet je závislý na vývojovém stádiu specifické kortikální oblasti.

## Vývojové členění

Z hlediska vývoje lze rozdělit mozkovou kůru na **paleocortex**, **archicortex** a **neocortex**.

*Allocortex* je označení pro vývojově starší struktury, tedy paleocortex a archicortex. Charakteristické pro tyto oblasti je, že narušil od neocortexu lze rozeznat pouze 3 buněčné vrstvy.

### Paleocortex

**Paleocortex** je fylogeneticky nejstarší část kortexu, nachází se ve funkční korové oblasti pro čich – tvoří **rhinencephalon**. Celkově má tři vrstvy neuronů, zabírá přibližně 1 % povrchu celkového kortikálního povrchu.

### Archicortex

**Archicortex** zabírá přibližně 4 % kortikálního povrchu. Je uložen v hloubce temporálního laloku a na jeho dolním okraji, kam migroval během vývoje z původního uložení na mediální ploše hemisféry. Funkčně je zapojen do limbického systému a zároveň má velice úzkou jak anatomickou, tak synaptickou komunikaci s paleocortexem.

### Neocortex

**Neocortex** (také **isocortex**) je vývojově nejmladší, zároveň ale zabírá až 95 % celkového povrchu kortexu a je sídlem nejvyšších nervových funkcí. Neokortikální neurony jsou uspořádány do 6 vrstev.

1. **Lamina molecularis** tvoří povrch kortexu, obsahuje v porovnání s ostatními vrstevami méně neuronů. Je tvořena především gliovými buňkami, interneurony a nervovými vlákny. Pomocí membrana limitans gliae superficialis je vrstva ve spojeném kontaktu s pia mater.
2. **Lamina granularis externa** tvoří primárně hvězdíkové buňky, jež společně vytvářejí zejména asociační komunikaci.
3. **Lamina pyramidalis externa** obsahuje interneurony společně s malými pyramidovými buňkami, dohromady vytvářejí komisurálních dráhy.
4. **Lamina granularis interna** je primárně tvořena hvězdíkovými buňkami, její převaha je v senzitivní a sensorické oblasti, mimoto zde končí většina vláken vstupujících do kůry.
5. **Lamina pyramidalis interna** obsahuje velké pyramidové buňky, zároveň převazuje v motorické oblasti – jedná se o zdroj eferentace do jiných částí CNS.
6. **Lamina multiformis** se vyskytuje v hloubce kůry, tvoří ji asociační interneurony.

Kromě zmíněných buněk se v neocortexu nacházejí i další typy neuronů. Jedná se například o horizontální Cajalovy buňky (*neura horizontalia*), košíčkovité buňky (*neura corbiformia*), gliaformní buňky (*neura neurogliaformia*) aj.

 Podrobnější informace naleznete na stránce *Cytoarchitektonika mozkové kůry*.

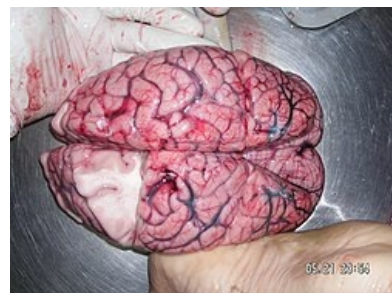### Heterotypický a homotypický kortex

**Heterotypický neokortex** zaujímá veškeré asociační oblasti mozkové kůry, vyznačuje se menším histologickým odlišením jednotlivých vrstev.

**Homotypický kortex** se dále dělí na **granulární homotypický neokortex** (je zde zastoupeno více granulárních buněk, typická lokalizace je v primárních somatosenzitivních zrakových a sluchových oblastech) a **agranulární homotypický neokortex** (více pyramidových buněk, lokalizace v primárním motorickém kortexu – gyrus praecentralis).

Kortex má též svou myeloarchitektoniku, tedy uspořádání nervových vláken. Můžeme odlišit radiální proužky (*radii*) a horizontální neboli tangenciální proužky (*striae* s následující nomenklaturou):

1. vrstva – **Exnerův proužek**,
2. vrstva – **Bechtěrevův proužek**,
3. vrstva – **vnější Baillargerův proužek**,
4. vrstva – **vnitřní Baillargerův proužek**,
5. vrstva – **Meynertův proužek**.



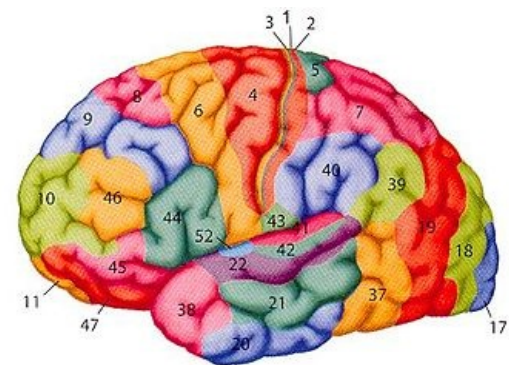
Lidský mozek, pohled shora. Patrná je dekortikace ve frontoparietální oblasti a v průřezu viditelná bílá hmota.

# Brodmannovy areae

Brodmannovy oblasti jsou systémem sloužícím pro rozdělení mozkové kůry na základě cytoarchitektonické organizace, proto se můžeme setkat s pojmem **cytoarchitektonická mapa**. Tato klasifikace je postavena na skutečnosti, že se lidská mozková kůra skládá z celkem **šesti buněčných vrstev**, jejichž hustota a celková architektura se liší oblast od oblasti. Kortex Brodmann rozděluje na **52 regionů** (číslované postupně). Různým oblastem je na základě jejich fyziologických vlastností přiřazována také funkce, pročež se nazývají **funkční korové oblasti**. Nutno podotknout, že motorické oblasti mají vyvinutou především 3. a 5. vrstvu, kdežto oblasti pro senzitivní podněty spíše 2. a 4. vrstvu.

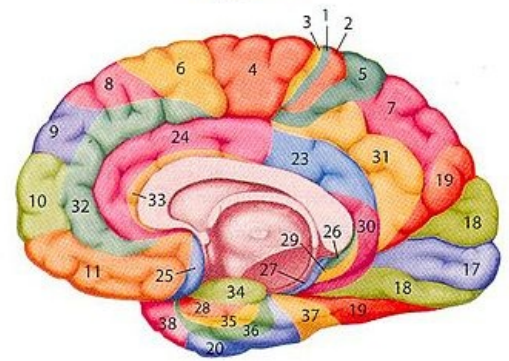
**Detailní popis: Brodmannovy areae (BA)** (pro více [Expand informací rozbalte](#))

Korbinian Brodmann publikoval zmapované lidské korikální oblasti již v roce 1909 včetně mozkové kůry u opic a jiných zvířecích druhů <sup>[1]</sup>. I přes mnoho kontroverzí spojených s touto klasifikací se jedná o tu globálně nejznámější a nejcitovanější.



## Funkční členění

Funkční oblast	Oblasti přesně	Brondmannovy areae
Motorická	<ul style="list-style-type: none"><li>Primární motorická oblast</li><li>Sekundární motorická oblast</li><li>Premotorická a suplementární motorická oblast</li><li>Frontální okohybné pole</li></ul>	<ul style="list-style-type: none"><li>BA 4</li><li>BA 6</li><li>BA 8</li></ul>
Somatosenzitivní	<ul style="list-style-type: none"><li>Primární somatosenzitivní oblast</li><li>Asociační somatosenzitivní kůra</li></ul>	<ul style="list-style-type: none"><li>BA 1, 2, 3</li><li>BA 5, 7</li></ul>
Senzorická	<ul style="list-style-type: none"><li>Primární zraková oblast</li><li>Sekundární zraková oblast</li><li>Primární sluchová oblast</li><li>Sekundární sluchová oblast</li><li>Chuťová oblast</li><li>Čichová oblast</li><li>Vestibulární oblast</li></ul>	<ul style="list-style-type: none"><li>BA 17</li><li>BA 18, 19</li><li>BA 41, 42</li><li>BA 22</li><li>BA 43</li><li>BA 28</li><li>BA 2</li></ul>
Řečová	<ul style="list-style-type: none"><li>Brocovo motorické centrum řeči</li><li>Wernickeovo senzorické centrum řeči</li></ul>	<ul style="list-style-type: none"><li>BA 44, 45</li><li>BA 22, 39, 40</li></ul>
Asociační	<ul style="list-style-type: none"><li>Frontální asociační oblast</li><li>Parietální asociační oblast</li><li>Temporální asociační oblast</li><li>Okcipitální asociační oblast</li></ul>	<ul style="list-style-type: none"><li>BA 9–12, 46, 47</li><li>BA 5, 7, 39, 40</li><li>BA 20–22, 37, 38</li><li>BA 18, 19</li></ul>
Limbecká	<ul style="list-style-type: none"><li>Limbecká oblast (součást limbeckého systému)</li></ul>	<ul style="list-style-type: none"><li>BA 23–36</li></ul>
Multifunkční	<ul style="list-style-type: none"><li>Inzulární oblast</li></ul>	<ul style="list-style-type: none"><li>BA 13–16</li></ul>



Číslování jednotlivých korových oblastí (areae) dle Brodmannovy klasifikace.

## Korové oblasti pro motoriku

### Primární motorická oblast (M1)

Primární motorická oblast je uložena v místě **gyrus praecentralis**; tedy **Brodmannova area 4** – její funkcí je zajišťování volní motoriky. Aferentace jde z premotorické oblasti, primární somatosenzitivní oblasti a z nucleus ventralis lateralis thalami. Z této oblasti vystupuje tractus corticospinalis do míchy a směrem k jádrům hlavových nervů.

Motorický kortex je organizován **somatotopicky**, kdy určité části těla mají projekci rozsáhlejší než by odpovídalo jejich velikosti („jsou lépe inervovány“) – označení **motorický homunkulus**. Horní část M1 ovládá svaly nohy, dolní končetiny, trupu a horní končetiny, zbylé části směrem k sulcus lateralis ovládají svaly ruky, krku, tváře, hrtanu a jazyka. Obousměrně je M1 spojena i s hlavní senzitivní oblastí kortexu.

Stimulus způsobuje svalovou kontrakci na kontralaterální polovině těla, poškození tedy vede ke **spastické obrně**.

## Sekundární motorická oblast (M2)

Narozdíl od M1 je sekundární motorická oblast lokalizována v **gyrus frontalis superior; Brodmannova area 6** – je důležitá pro **složitější pohyby** hlavy, končetin a iniciaci pohybů.

V případě dostavení poruchy této oblasti dochází ke **spastické obrně a zástavě řeči**.

## Premotorická a suplementární oblast

Premotorická oblast navazuje na M2, je umístěna v **zadní části gyrus frontalis superior** a v **předním oddílu gyrus precentralis; Brodmannova area 6** – cíleně připravuje a mění pohyby, spolupracuje s frontálním okohybným polem (FEF) (viz níže) při zrakové kontrole okolí. Vlákná přicházející do této oblasti pochází z nucleus ventralis anterior thalami a asociačních oblastí. Naopak eferentní vlákna vedou do primární motorické oblasti, cerebella, bazálních ganglií, retikulární formace a nucleus ruber.

Poškození vede k **ideomotorické apraxii** – pacient není schopen napodobit některé pohyby, např. odemykání dveří.

## Frontální okohybné pole (FEF)

Frontální okohybné pole (FEF – frontal eye field) je lokalizováno v **gyrus frontalis** (sousedí s premotorickou oblastí); **Brodmannova area 8** – aferentní vlákna přichází z primární a sekundární zrakové oblasti a nucleus dorsomedialis thalami. FEF se účastní na konjugovaných pohybech očí, zároveň je zapojeno do okulomotorického okruhu bazálních ganglií.

Poruchou funkce je **deviace bulbů**.

## Oblasti pro somatosenzitivní vjemy

### Primární somatosenzitivní oblast (S1)

Primární senzitivní oblast je umístěna v **gyrus postcentralis** a **zadní části lobulus paracentralis; Brodmannovy areae 1, 2, 3**. Do tohoto místa přicházejí senzitivní dráhy z těla přes nucleus ventralis posteromedialis thalami a z hlavy přes nucleus ventralis posterolateralis thalami a asociačních jader thalamu. V oblastech sousedících se sulcus centralis se promítají primárně somatosenzitivní vlákna s informacemi z povrchových kožných receptorů a do zadních částí proprioceptivní informace pocházející ze šlach a kloubů.

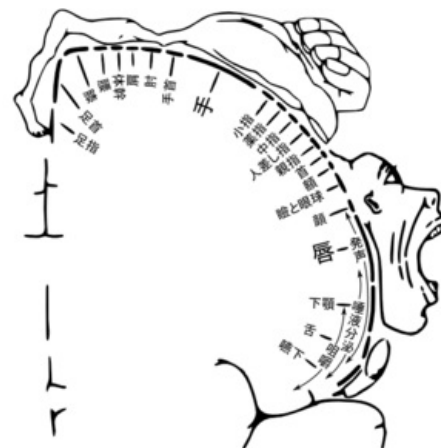
I jako v případě primární motorické oblasti, tak u primární senzitivní oblasti je přítomna **somatotopická organizace** kortexu – **senzitivní homunkulus**. Homunkulus tzv. „visí za nohu“ – do mediální části gyrus precentralis/gyrus postcentralis zásobené z a. cerebri anterior se projikuje dolní končetina, zbytek těla se projikuje laterálněji do oblasti zásobené a. cerebri media. To má praktický význam při cévní mozkové příhodě (CMP, „mrtvice“).

Podněty způsobí pocity dotyku na kontralaterální polovině těla, poruchou je **hypestézie**. V povodí a. cerebri anterior je postižena jen distální část dolní končetiny, při CMP v povodí a. cerebri media se objevuje typická **hemiplegie**, event. ztráta senzitivity horní končetiny, trupu a proximální části dolní končetiny se zachováním funkce její distální části.

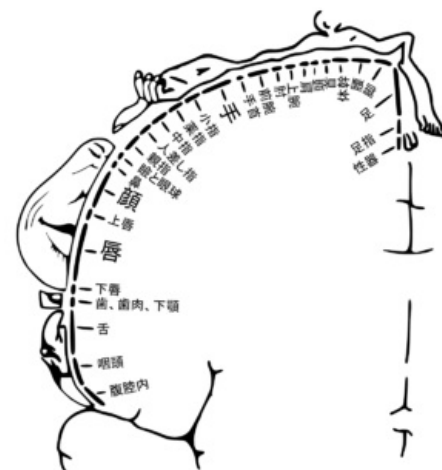
Senzitivní a motorický homunkulus jsou si velmi podobní – velké tváře, jazyk, ruce, jedním z rozdílů je, že motorický homunkulus nemá genitál.

### Sekundární somatosenzitivní oblast (S2)

Sekundární senzitivní oblast zastupuje horní část fissura lateralis v **gyrus postcentralis** (lobus parietalis); **Brodmannova area 40**, nad sulcus lateralis podél operculum – stimulace vede k pocitu méně přesného čítí, zejména na stimulaci kůže. V porovnání s S1 je méně významná. Aferentace vede z primární somatosenzitivní oblasti a thalamu.



Motorický homunkulus



Somatosenzorický homunkulus

## Asociační somatosenzitivní kůra

Asociační somatosenzitivní kůra je uložena v oblasti **lobuli parietales; Brodmannovy areae 5, 7** – má za úkol analýzu a integraci somatosenzitivní aferentaci hmatu, polohocitu (propriocepce), vnímat pohyb a orientaci v prostoru a tak i vytváří prostorovou představu a o vzájemných vztazích jednotlivých částí těla. Aferentace vede ze senzitivních a asociačních oblastí kůry a thalamu z nucleí posteriores a nucleí intralaminar thalami.

## Oblasti pro sensorické vjemy

### Primární zraková oblast (V1)

Primární zraková oblast (V1 – z angl. *visual*) je umístěna v oblasti **sulcus calcarinus; Brodmannovy areae 17**, mediální plocha okcipitálního laloku – zajišťuje vnímání viděných objektů. Aferentace vede z nucleus corporis geniculati lateralis thalami cestou radiatio optica. Z této oblasti dále eferentace vede do sekundární zrakové oblasti.

Poškozením vznikne **korová slepota**.

### Sekundární zraková oblast (V2)

Sekundární zraková oblast je lokalizována v těsné blízkosti **primární zrakové oblasti; Brodmannovy areae 18, 19** – její funkcí je detailnější **analýza viděného**, nachází se zde zraková paměť. Vně tohoto regionu vedou vlákna z primární zrakové oblasti. Z V2 dále vedou vlákna do area preectalis, premotorické oblasti a frontálního okohybného pole.

V případě jejího poškození je přítomna **vizuální agnozie** – nemocný vidí, je si toho i vědom, ale není schopen viděné objekty pojmenovat.

### Primární sluchová oblast (A1)

Primární sluchová oblast (A1 – z angl. *auditory*) se vyskytuje v dolní část fissura cerebri lateralis, v **gyri temporales transversii** (Heschlovy závitky) na horní ploše gyrus temporalis superior; **Brodmannovy areae 41, 42** – za úkol má zajišťování uvědomování si jednotlivých tónů a zvuků. Aferentní vlákna vedou do A1 z nucleus corporis geniculati medialis thalami cestou radiatio acustica, eferentně do řečových a asociačních oblastí.

Poruchou je **hluchota**, dochází tedy k oboustranné poruše sluchu. V případě poškození přední části jsou pacienti neschopni slyšet nízkofrekvenční zvuky, poškození zadní části naopak postihuje frekvence vysoké.

### Sekundární sluchová oblast (A2)

Sekundární sluchová oblast se je uložena v **gyrus temporalis superior; Brodmannova area 22** – její funkcí je analyzování, rozeznávání a komplexnější vnímání zvuků a hlasů. Vně této oblasti vedou vlákna z primární sluchové oblasti a z nucleus corporis geniculati medialis thalami. Eferentní vlákna vedou do řečových a asociačních oblastí.

V případě poruchy této oblasti je pacient **neschopen jednotlivé zvuky a hlasy interpretovat**.

### Chuťová oblast

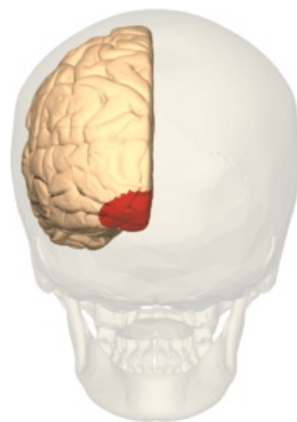
Chuťová korová oblast je lokalizována v oblasti **gyrus postcentralis** (pars opercularis) a v přilehlé kůře lobus insularis; **Brodmannova area 43** – za úkol má zpracování chuťových vjemů (chuťová dráha). Vlákna vně tuto oblast vedou z nucleí tractus solitarii přes nucleus ventralis posteromedialis thalami.

### Čichová oblast

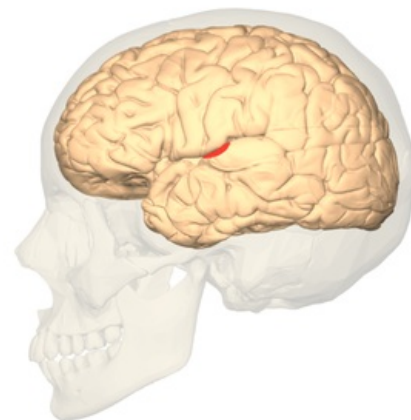
Čichová korová oblast je uložena vně **gyrus parahippocampalis**, tedy area entorhinalis; **Brodmannova area 28** – zpracování čichových vjemů (čichová dráha), odpovídá **paleocortexu**. Aferentní vlákna vedou z bulbus olfactorius, skrze tractus olfactorius, a stria olfactoria lateralis. Zároveň je čichová oblast propojena s orbitofrontální asociační oblastí.

### Vestibulární oblast

Tato oblast se vyskytuje na poměrně malém úseku v oblasti **gyrus postcentralis**, velmi blízko sulcus lateralis; **Brodmann area 2V** – dochází díky ní k uvědomování si pohybu hlavy v prostoru. Vlákna vedoucí do vestibulární korové oblasti přicházejí z nucleí ventrales posteriores.



Primární zraková oblast (V1).



Primární sluchová oblast (A1)



# Řečová centra

## Brocovo řečové motorické centrum

 *Podrobnější informace naleznete na stránce Brocovo centrum řeči.*

Brocovo centrum řeči je lokalizováno v oblasti **gyrus frontalis inferior, pars triangularis; Brodmannovy areae 44, 45** – primárně se podílí na tvorbě slov, vět a psaném projevu, u praváků i většiny leváků je umístěno vlevo. Pro normální funkci je zapotřebí i správné funkce oblastí PM, M1, M2. Fundamentální je propojení Brocova a Wernickeova centra (

fasciculus arcuatus) společně s asociačními oblastmi.

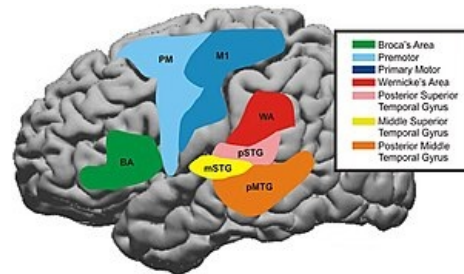
Poškozením je **expresivní Brocova afázie** – způsobuje postižení řeči, porozumění je v pořádku. Pokud postižení mozku následkem CMP zahrnuje Brocovo oblast, je obvykle postižena také okolní motorická kůra a pacient má zároveň hemiplegii. Protože většina populace má jako řečovou levou hemisféru, je její postižení sdruženo s pravostrannou hemiplegií (křížení tractus corticospinalis v oblasti medulla oblongata).

## Wernickeovo senzorické centrum řeči

Wernickeovo centrum je většinou v levé hemisféře (vždy té **dominantní**) v **gyrus temporalis superior** a v přilehlé parietální kůře, tedy lobulus parietalis inferior; **Brodmannovy areae 22, 39, 40** – primárně má za úkol porozumění slyšeného slova a psaného textu. Aferentace vede ze sluchových a zrakových korových oblastí.

Poškození vede k **percepční afázii** – znamená to, že pacient slyší, ale nerozumí významu jednotlivých slov a formulaci vět. Může mluvit, ale jeho řeč je nesrozumitelná. Centrum je vzdálenější od motorické kůry, pacient častěji bývá bez hemiplegie.

Při poruše **fasciculus arcuatus**, jenž propojuje Brocovo a Wernickeovo centrum, dochází ke **kondukční afázii**. Pacient v tomto případě řeči rozumí, ovládá spontánní řeč, ovšem je přítomna porucha opakování již řečeného a chod plynulejší konverzace.



Oblasti kortexu, jež jsou zapojené do zpracovávání a porozumění řeči.

## Asociační korové oblasti

Tyto oblasti tvoří až 75 % mozkové kůry. Některé oblasti kortexu nejsou typické pro vykonávání jediné funkce, nýbrž v nich dochází k integraci somatosenzitivních, sluchových a zrakových vjemů. Jsou lokalizovány v oblastech prefrontálních, parietálních, temporálních i okcipitálních. Kůra frontálního laloku je spojena s retikulární formací, thalamem a limbickým systémem. V základu můžeme jednotlivé asociační oblasti rozdělit do 4 kategorií dle jejich lokalizace:

- **parietální asociační oblasti** – jsou uloženy v lobulus parietalis superior/inferior (gyrus supramarginalis, gyrus angularis), podílejí se na komplexním vnímání předmětů, vytváří prostorové mapy okolí;
- **temporální asociační oblasti** – jsou lokalizovány v lobus temporalis a gyrus occipitotemporalis, jejich primární funkcí je rozeznávání obličejů a typů objektů;
- **okcipitální asociační oblasti** – se vyskytují v lobus occipitalis, za cíl mají podrobnou analýzu a vizuální gnozi, tedy rozeznávání viděného;
- **prefrontální oblasti** – zastupují regiony v prefrontální kůře, jež je uložena v gyri frontales, gyri rectus a gyri cinguli, vyskytuje se zde korové centrum emocí, chování, plánování, tvůrčího myšlení aj.

Poškození této oblasti vede k **apatii, nezájmu o vlastní osobu, deprivaci osobnosti a emoční labilitě**. Přerušení těchto spojů bylo podstatou dříve používané frontální lobotomie. Ve své době byla často využívána, i když spornou metodou léčby některých psychóz. V případě poruchy funkce parietální asociační oblasti obvykle dochází k neschopnosti pojmenování specifického předmětu.

Poškození pravé parietální asociační oblasti se typicky projevuje tzv. **neglect syndromem** – nemocní "ignorují" levou polovinu svého těla a okolního prostoru, oblékají si pouze pravou polovinu těla atd.

## Multifunkční korové oblasti

Multifunkční oblasti se vystupují i lobus insularis a mají mnoho funkcí. Rozdělit je můžeme následovně:

- **viscerosenzitivní část** – jedná se o ventrální část, jejíž funkcí je vnímání chuti a zapojení této oblasti do čichového vnímání a regulace imunitní odpovědi, v součinnosti s hypothalamem reguluje aktivitu sympatiku a parasympatiku;
- **motorická část** – jedná se o část prostřední, její funkcí je primárně ovlivňování dýchacích a artikulačních pohybů společně s řečí a peristaltikou.
- **vestibulární část** – poslední dorzální část, funkčně je zapojena do vnímání pohybů a polohy hlavy.

Poškození funkce inzuly se nejčastěji projevuje **změnou dechové frekvence, poruchami srdečního rytmu**, k **útlumu** nebo naopak **abnormálnímu zrychlení persitaltiky**, případně i **poruchami řeči**.

# Odkazy

## Související články

- Mozek
- Telencephalon
- Mozkomíšní mok
- Mozkomíšní obaly
- Cytoarchitektonika mozkové kůry

## Použitá literatura

- NAŇKA, Ondřej a Miloslava ELIŠKOVÁ. *Přehled anatomie*. 2. vydání. Galén, 2009. 4 s. s. 295-298. ISBN 978-80-7262-612-0.
- AMBLER, Zdeněk a Josef BEDNAŘÍK, et al. *Klinická neurologie*. 2. vydání. Praha : Triton, 2008. ISBN 978-80-7387-157-4.
- HUDÁK, Radovan a David KACHLÍK. *Memorix anatomie*. - vydání. Triton, 2017. ISBN 9788075534200.

## Reference

1. J GAREY, Laurence a Laurence J GAREY. Brodmann's 'Localisation in the Cerebral Cortex'. ?. 1999, roč. ?, vol. ?, s. ?, ISSN ?. DOI: 10.1142/p151 (<http://dx.doi.org/10.1142%2Fp151>).