

Musculus gluteus maximus

Začátek: lopata kosti kyčelní (dorzálně od *linea glutea posterior*), *os sacrum*, *os coccygis*, *fascia thoracolumbalis*, *crista iliaca* (*spina iliaca anterior superior*), *laterokaudálně k úponu*

Úpon: *tuberositas glutea*, *trochanter major femoris*, část snopců do *tractus iliotibialis*.

Inervace: *n. gluteus inferior* (z L₄–S₂).

Funkce:

1. kyčelní kloub – extenze, vnější rotace, abdukce (přední snopce), addukce (zadní snopce);
2. kolenní kloub – pomáhá fixovat extenzi.

Při vzpřímeném stoji překrývá *tuber ischiadicum*, při sezení je mimo něj.

Odkazy

Související články

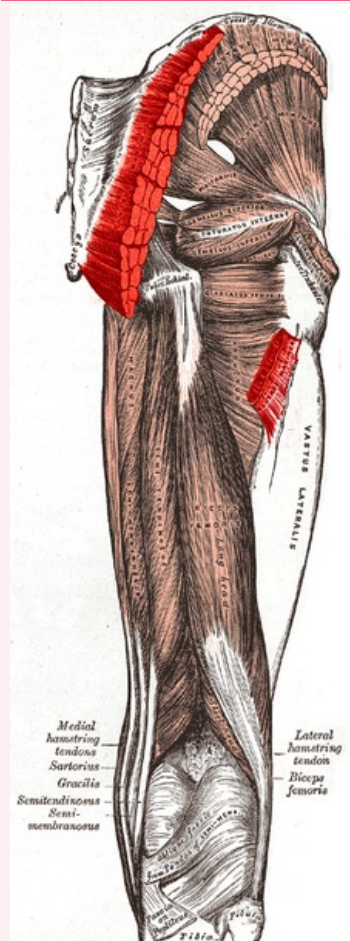
- Plexus sacralis
- Musculus gluteus minimus
- Musculus gluteus medius

Použitá literatura

- ČIHÁK, Radomír a Miloš GRIM. *Anatomie*. 2., uprav. a dopl. vydání. Praha : Grada Publishing, 2002. 470 s. sv. 1. ISBN 80-7169-970-5.
- VIGUÉ, Jordi. *Atlas lidského těla*. 3. vydání. Čestlice : Rebo, 2007. ISBN 978-80-7234-881-7.

musculus gluteus maximus

velký sval hýžďový



m. gluteus maximus lat. dx.
(pohled zezadu, červeně vytažen)

TA A04.7.02.006 (<https://i.faa.unifr.ch/Public/EntryPage/TA98%20Tree/Entity%20TA98%20EN/04.7.02.006%20Entity%20TA98%20EN.htm>)

Funkce extenze + vnější rotace + abdukce + addukce v kyčelním kloubu; fixace extenze v kolenním kloubu

Inervace *n. gluteus inferior*

Začátek lopata kosti kyčelní, *os sacrum*, *os coccygis*, *fascia thoracolumbalis*

Úpon *tuberositas glutea*, *trochanter major femoris*, *tractus iliotibialis*