

Musculus tibialis anterior

Musculus tibialis anterior sestupuje před vnitřním kotníkem pod retinaculum musculorum extensorum k vnitřnímu okraji nohy, odtud pokračuje dále pod plantu.

Začátek: zevní okraj tibiae, membrana interossea cruris.

Úpon: os cuneiforme mediale, baze palcového metatarsu.

Inervace: n. fibularis profundus (L₄-S₁).

Funkce: supinace, dorzální flexe nohy (drží příčnou klenbu nohy).

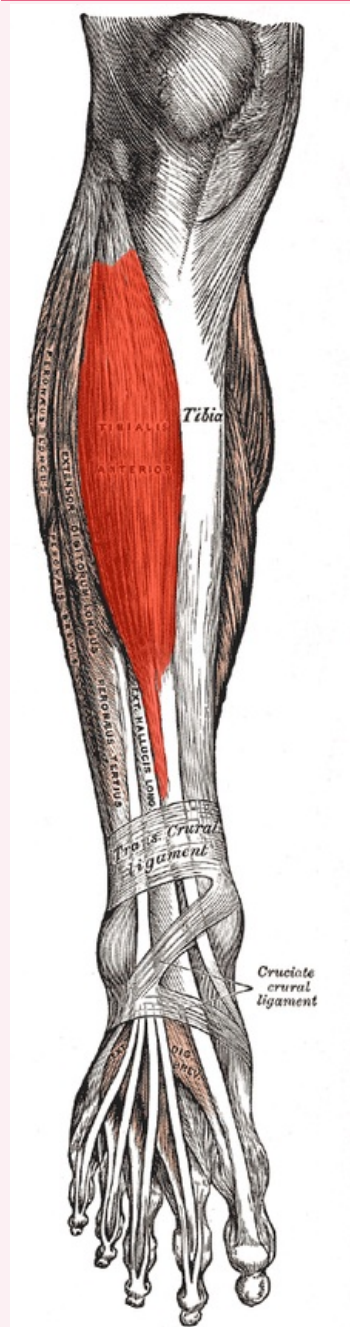
Odkazy

Použitá literatura

- ČIHÁK, Radomír. *Anatomie 1*. 2. vydání. Praha : Grada, 2001. 497 s. ISBN 80-7169-970-5.
- VIGUÉ, Jordi. *Atlas lidského těla*. 3. vydání. Čestlice : Rebo, 2007. ISBN 978-80-7234-881-7.

musculus tibialis anterior

přední sval holenní



musculus tibialis anterior

TA	A04.7.02.037 (https://i.faa.unifr.ch/Public/EntryPage/TA98%20Tree/Entity%20TA98%20EN/04.7.02.037%20Entity%20TA98%20EN.htm)
Funkce	dorzální flexe a supinace nohy
Inervace	n. fibularis profundus
Začátek	zevní okraj tibiae, membrana interossea cruris
Průběh	sestupuje před vnitřním kotníkem pod

Úpon

retinaculum
musculorum
extensorum k
vnitřnímu okraji nohy,
pokračuje pod plantu
os cuneiforme
mediale, baze
palcového metatarsu