

# Myoma uteri

**Myomy** (*leiomyom, angl. fibroid*) jsou benigní, monoklonální nádory z hladkých svalových buněk, které vyrůstají ze stěny svaloviny nitrobřišních orgánů. V gynekologii hovoříme o děložním myomu (útvár vyrůstá z myometria), v zažívacím traktu se jedná o myom z hladké svaloviny stěny GIT.

Nejčastěji se s myomem setkáváme v gynekologii – *děložní myom*. Myomy jsou nejčastějším nezhoubným útvarem ženského genitálního traktu. Prevalence děložních myomů je u žen do 30 let 20–30 % u žen nad 30 let 50 %.

Děložní myomy dosahují velikosti 1 cm až (výjimečně) několika decimetrů. Můžou se vyskytovat solitárně, někdy bývají vícečetné – pak hovoříme o *myomatóze*.

Myomy jsou zpravidla **benigní** povahy. Maligní zvrát děložního myomu je ojedinělý.

Myom je **hormonálně závislý** nádor – obsahuje hormonální receptory – po menopauze nebo po léčbě GnRH analogy myomy regredují.

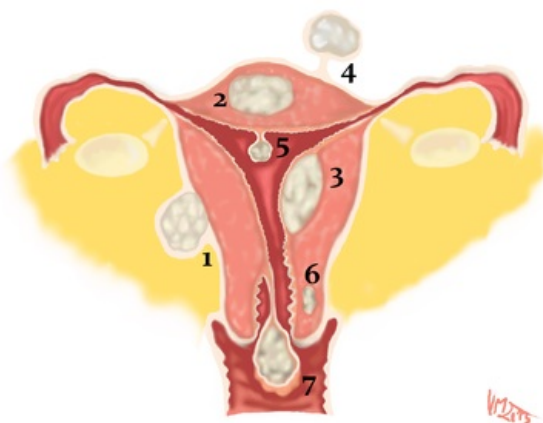
## Rizikové faktory

Mezi rizikové faktory výskytu děložních myomů patří **genetická predispozice**, **hormonální vlivy** (hyperreaktivita myomu na estrogeny), **věk** (vrchol výskytu kolem 40. roku), **nulliparita** a **časná menarche** (větší počtu mitóz v myometriu), **afroamerická rasa**, **vyšší BMI** (akcentace konverze androgenů z nadledvin) a **faktory zevního prostředí**.

## Klasifikace

S typem a charakteristikou děložního myomu souvisí jeho klinické příznaky a následující terapie. Myomy lze klasifikovat podle následujících kritérií:<sup>[1]</sup>

- **Podle počtu:** solitární nebo mnohočetné
- **Podle původu:** z těla (> 90% myomů) nebo z hrdla
- **Podle velikosti:** malé (několik milimetrů) až obrovské (několik decimetrů)
- **Podle lokalizace:** vzhledem k jednotlivým vrstvám děložní stěny
  - **Submukózní** – deformují dutinu děložní
    - **typ 0** – pendulující
    - **typ I** – více než 50 % do dutiny děložní
    - **typ II** – méně než 50 % do dutiny děložní
  - **Intramurální** – mohou, ale nemusí deformovat dutinu děložní
  - **Subserózní** – nedeformují dutinu děložní, více než 50 % myomu zasahuje do dutiny břišní
    - **subserózní široce přisedlý**
    - **subserózní pendulující**
    - **subserózní intraligamentózní**



Lokalizace myomů: 1) subserózní, intraligamentární; 2) intramurální; 3) submukózní; 4) subserózní pendulující; 5) submukózní pendulující intrakavitální; 6) cervikální intramurální; 7) cervikální stopkatý – myoma nascens

## Klinický obraz a komplikace

Projevy děložních myomů závisí na jejich velikosti, lokalizaci a počtu, část myomů je asymptomatických (asi 1/3 žen).

K nejčastějším příznakům patří **hypermenorea** a **nepravidelné děložní krvácení** v důsledku komprese endometria vyklenujícím se myomem (tím je porušena vaskularizace a stěna se neodlučuje). Může vyskytovat také dyspareunie, gastrointestinální (např. zácpa) a urologické (např. retence, polakisurie) potíže. Nekrotické změny uvnitř myomu mohou vyvolávat tlak a bolesti v hypogastriu a způsobit **náhlou příhodu břišní** např. torzi stopkatého myomu, infarzací nebo infekcí myomu. V těhotenství obvykle myomy rostou rychleji.

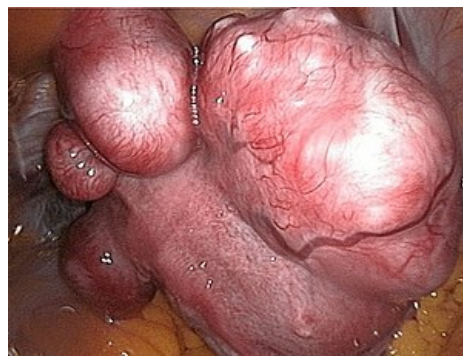Mezi komplikace patří poruchy reprodukce (**infertilita nebo sterilita**) ve fertilním věku, kromě toho děložní myomy představují nebezpečí pro matku i plod během těhotenství (**FGR, poruchy polohy plodu**) a při porodu (**porodní překážka, nekróza myomu** po podání metylergometrinu nebo při torzi, **cervikokorporální dystokie, PŽOK**).

## Diagnostika

Diagnostika může být provedena pomocí **gynekologického vyšetření**, **ultrasonografie** a **hysteroskopie**, nebo se myom objeví jako náhodný operační nález. V diferenciální diagnostice se musí vyloučit jiná léze myometria (adenomyóza, leiomyosarkom) a ovariální tumory.

## Terapie

Terapie děložních myomů je odvislá od symptomatiky. Konzervativní řešení volíme u asymptomatických myomů (u 1/3 žen stačí pouze sledování) a u žen ve fertilním věku. Při výskytu symptomů je nutné chirurgické odstranění myomu (hysteroskopická myomektomie, laparoskopická myomektomie, laparotomická myomektomie, laparoskopická okluze děložních tepen, embolizace myomů) nebo hysterektomie. V určitých případech může být indikována medikamentózní léčba.



Uterus myomatosus

- U mladých žen plánujících těhotenství:
  - konzervativně – tj. odstranit myom a nechat dělohu;
  - laparoskopická či hysteroskopická enukleace;
  - předoperačně lze velké myomy zmenšit agonisty GnRH (léčba 3–5 měsíců).
- Nejčastěji se ale objevují u žen, které již rodičovství neplánují:
  - při velkém krvácení, při bolestech, při rychlém růstu – hysterektomie.

## Odkazy

### Související články

- Leiomyoma uteri (preparát)

### Externí odkazy

- BENEŠ, Jiří. *Studijní materiály* [online]. [cit. 2018-01-06]. <<http://jirben2.chytrak.cz/>>.
- Děložní myomy (Gynekologická endoskopie, MUDr. Michal Mára) ([http://myomy.cz/gynendoskopie/delozni\\_myomy.htm](http://myomy.cz/gynendoskopie/delozni_myomy.htm))

### Použitá literatura

- MÁRA, Michal a Zdeněk HOLUB, et al. *Děložní myomy : Moderní diagnostika a léčba*. 1. vydání. Praha : Grada, 2009. ISBN 978-80-247-1854-5.
  - VOKURKA, Martin a Jan HUGO, et al. *Velký lékařský slovník*. 9. vydání. Praha : Maxdorf, 2009. 1159 s. ISBN 978-80-7345-202-5.
  - HOLUB, Zdeněk a David KUŽEL, et al. *Minimálně invazivní operace v gynekologii*. 1. vydání. Praha : Grada, 2007. ISBN 80-247-0834-5.
  - DUBOVÁ, Olga a Michal ZIKÁN. *Praktické repetitorium gynekologie a porodnictví*. 2. vydání. Praha : Maxdorf, 2022. s. 406-407. ISBN 978-80-7345-716-7.
1. SKLÁŘOVÁ, Renata. Klasifikace děložní myomatózy a její diagnostika ve vztahu k reprodukčním dysfunkcím. *Praktická gynekologie* [online]. 2014, roč. 18, vol. 4, s. 259-264, dostupné také z <<https://www.prolekare.cz/casopisy/prakticka-gynekologie/2014-4-11/klasifikace-delozni-myomatozy-a-jeji-diagnostika-ve-vztahu-k-reprodukcnim-dysfunkcim-50993>>. ISSN 1803-6597.